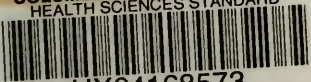


COLUMBIA LIBRARIES OFFSITE
HEALTH SCIENCES STANDARD



HX64168573

RG725 D66 1898


Leitfaden für den ge

RECAP

Döderlein,
Geburtshilfl. Operationskurs.

Dritte Auflage.

RG725 D66



klir

uch.

Aerzte i
lehre zu
Durch A

r jungen
eimitteln
geben.
ea oeco-

nomica ist den Sparsamkeitsrücksichten Rechnung getragen, dabei aber die Pharmacopoea elegans nicht vergessen. . . . Papier, Druck und Einband sind vorzüglich. Die 6. Auflage beweist, dass das Büchlein ein Bedürfniss in vortrefflicher Weise erfüllt.“

(Sächsisches Korrespondenzblatt.)

„Die vorliegende Anleitung zur Ordination der wichtigsten Arzneimittel hat in kurzer Zeit die sechste Auflage erlebt, Beweis genug dafür, dass das Büchlein den Anforderungen, die man an ein derartiges praktisches Hilfsmittel stellen muss, vollauf entspricht. . . . Wir können die Anschaffung dieses Rezepttaschenbuches besonders den Studierenden und jungen Aerzten auf's Wärmste empfehlen.“

(Medico.)

„In möglichst knapper und übersichtlicher Form bringt die neue Auflage des bekannten v. Z.'schen Rezepttaschenbuches die wichtigsten Angaben über unseren Arzneischatz und dessen Verwertung, indem sie neben den officinellen auch neuere Mittel, soweit sie sich wenigstens in der ärztlichen Praxis bewährt haben, berücksichtigt. Besonders ist es zu begrüßen, dass eine genaue Mitteilung der Preise für die einzelnen Drogen als auch für die fertigen Rezepte, wie sie die bairische und preussische Taxe verlangt, den Arzt daran erinnert, ökonomische Rücksichten häufiger walten zu lassen.“

(Centrallblatt für innere Medicin.)

Zu beziehen durch jede Buchhandlung.

Verlag von Arthur Georgi in Leipzig.

Roth's **klinische Terminologie.**

Zusammenstellung

der zur Zeit in der klinischen Medizin gebräuchlichen technischen Ausdrücke, mit Erklärung ihrer Bedeutung und Ableitung.

Fünfte vermehrte und verbesserte Auflage

unter Mitwirkung Anderer

herausgegeben von

Dr. med. H. Gessler

in Stuttgart.

Dauerhaft in Leinwand gebunden, Preis M. 9.—.

„Von diesem Werke kann man mit vollem Recht behaupten, dass es einem tiefgefühlten Bedürfnisse entspricht und dass wir guten Grund haben, dem Verfasser für seine Gabe dankbar zu sein. Wie oft kommt es bei der so ungewöhnlichen Reichhaltigkeit der medizinischen Nomenklatur vor, dass selbst der wirklich gebildete und nach allen Richtungen hin bewanderte Arzt sich in Verlegenheit befindet, wenn er sich oder anderen über Bedeutung und Ableitung gewisser Namen seiner Wissenschaft Auskunft erteilen soll, und welch' beschämendes Gefühl ist es dann, sich in seinem eigenen Reiche als Fremdling zu dokumentieren. Ein vortrefflicherer Führer durch dasselbe, als Roth's klinische Terminologie dürfte wohl schwer gefunden werden können, und stehen wir nicht an, das inhaltreiche Buch jedem Arzte aufs angelegentlichste zu empfehlen.“

Excerpta medica 1891, No. 1.

„Die vorliegende Auflage bringt eine Anzahl neuer Artikel; ausserdem wurden im ganzen Buche die durch den Fortschritt der medizinischen Wissenschaften bedingten Änderungen vorgenommen. Das hübsch ausgestattete Buch ist von so eminentem Nutzen, dass jede weitere Empfehlung geradezu überflüssig ist.“

Pester medizinisch-chirurgische Presse.

Zu beziehen durch jede Buchhandlung.

Leitfaden

für den

geburtshilflichen Operationskurs

von

Dr. Albert Döderlein,

o. ö. Professor der Geburtshilfe und Gynäkologie, Direktor der
Königlichen Universitäts - Frauenklinik in Tübingen.

Dritte Auflage.

Mit 130 Abbildungen



Leipzig

Verlag von Arthur Georgi

1898.

Vorwort zur ersten Auflage.

Durch Herausgabe vorliegenden Leitfadens beabsichtigte der Verfasser zweierlei. Erstens, und dies war der Hauptzweck, sollte ein Taschenbuch für den geburtshilflichen Operationskurs geschaffen werden zur Erleichterung für Lehrer und Hörer. Zweitens sollte dem angehenden Geburtshelfer ein Büchelchen an die Hand gegeben werden, aus dem er sich unmittelbar vor Operationen noch einmal über Einzelheiten vergewissern könnte.

Das Buch zerfällt in zwei Abschnitte. Im ersten wird derjenige Teil aus der theoretischen Geburtskunde, dessen Kenntnis in der Regel bei den Teilnehmern eines Kurses vorausgesetzt wird, in Bild und Wort veranschaulicht; das sind die Kapitel über Lage und Haltung der Frucht, sowie über Geburtsmechanismus.

Der zweite Teil enthält die am Phantom einzuübenden Operationen unter ausführlicher, bildlicher Wiedergabe der Technik derselben. Die Erfahrung, dass es bei einem grösseren Zuhörerkreis schwierig und zeitraubend ist, eine allen Teilnehmern genügend erkennbare Demonstration der einzelnen Handgriffe auszuführen, legte dem

Verfasser den Gedanken nahe, die Hauptphasen der einzelnen Operationen im Bild fixieren zu lassen und so jedem einzelnen Hörer zu steter eigener Anschauung zugänglich zu machen.

Es ist klar, dass eine derartige Darstellung niemals die Demonstration am Phantom selbst zu ersetzen vermag, wohl aber dürfte sie dieselbe ergänzen.

Dieser Plan des Buches machte in beiden Teilen eine grosse Zahl von Abbildungen nötig, die den grössten Raum desselben einnehmen, es aber auch ermöglichen, dass sich jeder aus den Abbildungen allein zu orientieren vermag.

Die Zeichnungen wurden von Herrn Bruno Keilitz in Leipzig gefertigt. Als Vorlagen dienten teils eigene Photogramme, teils die in den Lehrbüchern enthaltenen Abbildungen und zwar wurden hierbei vornehmlich die Werke von Zweifel, v. Winckel, Varnier und Faraboeuf benützt. Bei den nachgezeichneten Bildern ist jedesmal die Quelle durch den Namen des Autors angegeben.

Eine grosse Anzahl der Bilder ist vollständig neu und original. Jedes derselben wurde zuerst in einer manchmal viele Entwicklungsstadien durchlaufenden Skizze bis in die feinsten Details ausgearbeitet und erst nach dieser das Original für die Autotypie hergestellt.

Leipzig, Januar 1893.

Döderlein.

Vorwort zur zweiten Auflage.

Die zweite Auflage des Leitfadens wurde in Abbildungen und Text nicht unwesentlich vermehrt, ohne dass jedoch dadurch die dem Büchlein von Anfang an gesteckten Grenzen überschritten worden wären. Neu hinzugekommen sind die Abbildungen der Schädelformen bei den Kopflagen, zwei Wendungsbilder, die Bilder über die Umwandlung der Gesichtslage in Hinterhauptslage, einige Zangen- und Extraktionsbilder. Von den Vermehrungen des Textes sind aus dem operativen Teil hervorzuheben der der Wendung als Anhang angefügte Abschnitt über die manuelle Änderung der Gesichts- und Stirnlage, sowie der Gebrauch der Zange als Werkzeug zur Lageverbesserung des atypisch gedrehten Kopfes, sowie zur Umwandlung der Vorderhauptslage in Hinterhauptslage. Die manuelle Haltungsänderung der Gesichtslage hat durch die neueren Arbeiten aus der Wiener Schule, wie durch Thorns wiederholte Veröffentlichungen an aktuellem Interesse gewonnen. Die Drehungen des Kopfes mit der Zange erschienen mir bei der Schwierigkeit des Erlernens gerade dieser unvermeidlich komplizierten und bei der Häufigkeit des tiefen Querstandes so überaus wichtigen Anwendungsweise der Zange eine breitere Darstellung zu erfordern.

Leipzig, Februar 1895.

Döderlein.

Vorwort zur dritten Auflage.

Auch bei der dritten Auflage war der Verfasser bemüht, in den Figuren und im Text Verbesserungen und Erweiterungen anzubringen. Eine grössere Reihe von Abbildungen, welche bisher nicht ganz gelungen schienen, wurden durch bessere ersetzt, in dem Kapitel der Wendung und bei den zerstückelnden Operationen wurden neue Bilder eingefügt. In das letztere Kapitel wurden die von Zweifel angegebenen bez. modifizierten Instrumente aufgenommen. Der Rahmen des Büchleins blieb der gleiche.

Tübingen, Oktober 1897.

Döderlein.

Inhaltsübersicht.

I. Kapitel.

	Seite
Haltung und Lage der Frucht	1—18
Normale und abnorme Haltung	1—3
Einteilung der Lagen	4
Klinische Wertigkeit der einzelnen Lagen	5—8
Abbildung der einzelnen Lagen	9—18

II. Kapitel.

Geburtsmechanismus	19—60
Beckenkonstruktion	19—21
Die Drehungen des vorangehenden Teiles	21—22
Form und Umfang des Kopfes bei den verschiedenen Kopflagen	23—25
Mechanismus bei:	
A) Hinterhauptslagen	26—30
Rumpfg Geburt	30—32
B) Vorderhauptslagen	32—38
C) Gesichtslagen (Kinn vorn)	38—44
„ (Kinn hinten)	44—46
D) Stirnlagen	46—49
E) Beckenendlagen	49—54
F) Querlagen	54—57
Pathologische Einstellung bei engem Becken	58—60
Übersicht der geburtshilflichen Operationen	61—62

III. Kapitel.

	Seite
Die Wendung	63—65
Wendung in Schädellage	65—68
„ „ Fusslage	68—71
Ausführung der inneren und der kombinierten Wendung auf den Fuss	71—83
Anhang:	
Umwandlung der Gesichts- und Stirnlagen in Hinter- hauptslagen	84—88

IV. Kapitel.

Die Zangenoperation	89—128
Vorbedingungen und Indikationen	89—94
Bau und Anlegen der Zange	94—104
Ausführung der Zangenoperation bei:	
Hinterhauptslagen	105—107
Vorderhauptslagen	107—110
Die Anwendung der Zange zur Umwandlung einer Vorderhauptslage in Hinterhauptslage und bei tiefem Querstand	111—118
Gesichtslagen	118—123
Hochstand des Kopfes	123—126
Nachfolgendem Kopfe	127—128

V. Kapitel.

Manuelle Extraktion	129—147
Bei Fusslage	131—132
Bei Steisslage	132—136
Armlösung	136—139
Entwicklung des Kopfes	139—145
Verfahren bei nach hinten gerichtetem Rücken	145—147

VI. Kapitel.

Die zerstückelnden Operationen	148—167
Perforation	148—153
Kephalothrypsie	153—155
Kranioklasie	155—157
Kranio-Kephaloklasie	157—162
Decapitation, Exenteration und Dissectio foetus	162—167

Kapitel I.

Haltung und Lage der Frucht.

Unter Haltung der Frucht (*Habitus*) versteht man das Verhältnis der einzelnen Fruchtteile zu einander.

Unter Lage der Frucht (*Situs*) versteht man das Verhalten der Längsachse der Frucht zu dem Längsdurchmesser des Uterus.

Unter normalen Verhältnissen nimmt der Fötus stets eine bestimmte Haltung ein. Jedes Abweichen von dieser normalen Haltung ist pathologisch. Die normale Haltung ist Grundbedingung zum Zustandekommen einer normalen Lage und somit auch zum ungetrübten, physiologischen Verlauf der Geburt.

Die normale Haltung (Fig. 1) resultiert aus den Wachstumsgesetzen des Fötus und den Lagerungsverhältnissen desselben in der Uterushöhle. Sie besteht darin, dass der Fötus stark über seine Bauchfläche gekrümmt ist, so dass die Wirbelsäule einen nach hinten konvexen Bogen beschreibt. (Vergl. den Durchschnitt durch den foetalen Körper in Fig. 73 auf Seite 85). Der Kopf ist auf die Brust gebeugt, das Kinn liegt derselben an. In der zwischen der Stirn und dem Becken-

ende gebildeten Bucht sind die Extremitäten in der Weise eingebogen, dass die Arme über dem Thorax gekreuzt und die unteren Extremitäten mit vollständig flektierten Unterschenkeln an das Abdomen angelegt sind.

In dieser normalen Haltung nimmt die so eiförmig gestaltete Frucht den kleinsten Raum ein, die Extremitäten überragen die Länge des Rumpfes gar nicht, vermehren

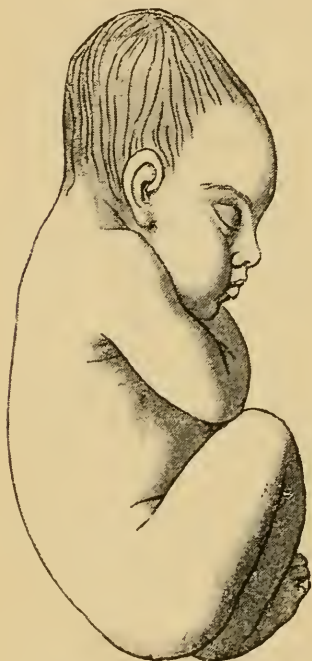


Fig. 1. Normale Haltung.

dessen Umfang so wenig wie möglich und die Haltung des Kopfes giebt demselben die günstigsten Bedingungen zum Durchtritt durch den Geburtskanal.

Anormale Haltung, z. B. Fig. 2, Streckung des Kopfes (Gesichtslage) oder Fig. 3, Lagerung der Arme neben bez. über dem Kopf (bei Extraktion am Beckenende oder Armvorfall) ist Ursache oder Folge anormaler Lagen.

Die Lage der Frucht kann eine sehr mannigfache sein.

Zunächst bestehen zwei Hauptmöglichkeiten. Die Längsachse der Frucht fällt entweder mit der des Uterus zusammen, Gerad- oder Längslage, oder die Längsachse des Fötus schneidet diejenige der Gebärmutter in einem schiefen oder rechten Winkel, Schief- bez. Querlage.

Nach dem jeweilig zuerst ins Becken eintretenden Teile der Frucht wird die Lage benannt. Liegt also bei

Längslage der Kopf nach unten, so spricht man von Kopflagen, geht das Beckenende voran, von Beckenendlagen.

Der Rücken des Kindes kann bei diesen Geradlagen nach der linken oder rechten Mutter-Seite gerichtet sein. Sieht der Rücken nach links, so bezeichnet man dies

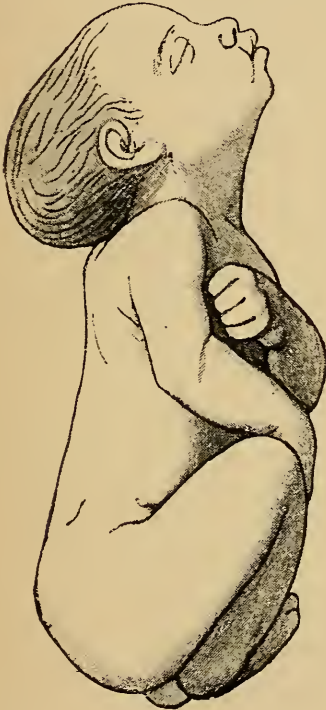


Fig. 2. Abnorme Haltung des Kopfes (bei Gesichtslage).

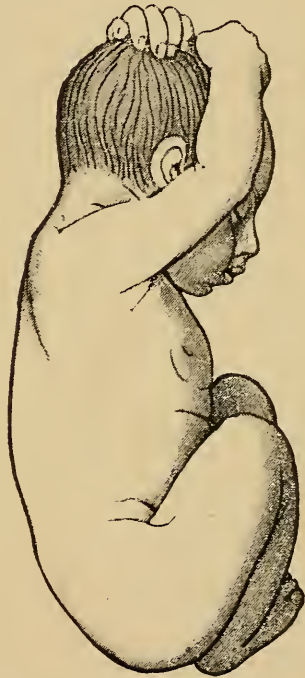

Fig. 3. Abnorme Haltung der Arme (bei Beckenendlage).

durchweg als erste Lage; liegt derselbe nach rechts, zweite Lage.

Bei den Querlagen, bei welchen in der Regel eine Schulter vorliegender Kindesteil wird, daher auch Schulterlagen genannt, entscheidet für die Bezeichnung die Lage des Kopfes; ist der Kopf in der linken

Geradlagen

Kopflagen

Normale Haltung anormale Haltung

Schädelnagen Gesichtslagen (Stirnl.)

I	II	III	IV	I	II
Hlv. Hrv. Hrh. Hlh.*				hinten	

Beckenendlagen

normale Haltung anormale Haltung

Steisslagen Fusslagen (Kniel.)

I	II	vollkommen	unvollkommen
		I	II

Querlagen

I Kopf links	II Kopf rechts
dorso-anteriore dorso-posteriore	

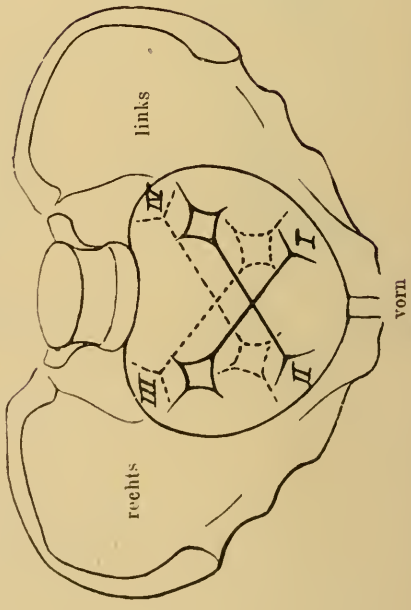


Fig. 4.
Schematische Darstellung der vier Schädelnagen bezüglich des Standes der Fontaneln und der Pfeilnagt.

- *H. = Hinterhaupt
- I. = links
- r. = rechts
- v. = vorn
- h. = hinten
- I. stets Rücken links
- II. " " rechts
- vollkommen = beide Füße bez. Kniee herabgestreckt
- unvollkommen = Fuss " " Kniee " "

Seite, bezeichnet man die Lage als erste Querlage, wobei die Stellung des Rückens nach vorn oder nach hinten durch die Benennung mit dorso-anteriore oder dorso-posteriore beliebt wird.

Liegt der Kopf rechts, spricht man von zweiter Querlage, wiederum dorso-anteriore oder dorso-posteriore.

Nach diesen Bezeichnungsregeln lassen sich die Lagen in vorstehendes Übersichtsschema (pag. 4) einreihen.

Die klinische Wertigkeit der einzelnen Lagen ist eine sehr verschiedene. Physiologisch ist nur die Hinterhauptslage, d. i. die I. und II. Schädellage. Es zeigt dies schon allein der Umstand, dass ca. 94% aller Geburten in diesen Lagen verlaufen; die Entstehung einer anderen Lage ist stets durch irgend eine Anomalie veranlasst.

Für den Geburtsverlauf verhalten sich die einzelnen Lagen ganz verschieden. Absolut günstige Verhältnisse bietet das Kind nur bei den physiologischen Hinterhauptslagen, bei welchen der Kopf in normaler Beugung vorangeht.

Es erscheint deshalb zweckmässig, einer alten Einteilung zufolge die Lagen vom klinischen Standpunkte aus in 3 Gruppen zu trennen.

I. Absolut günstige Lagen.

I. und II. Schädellage.

II. Bedingt günstige Lagen.

a) III. und IV. Schädellage.

b) Gesichtslagen (Stirnl.).

c) Beckenendlagen.

III. Absolut ungünstige Lagen.

a) Querlagen.

b) Gesichtslagen Kinn hinten.

„Absolut günstige“ Lagen, d. h. solche Lagen, in denen das Kind die günstigsten Chancen für den Durchtritt durch den Geburtskanal darbietet, so dass es den komplizierten Geburtsvorgang durchzumachen befähigt erscheint, ohne Schaden zu erleiden oder anzurichten, sind darnach nur die Hinterhauptslagen. Die „bedingt günstigen“ Lagen bieten, wie bei dem Geburtsmechanismus erörtert werden wird, ungünstigere Verhältnisse für den Durchtritt des kindlichen Körpers durch den Geburtskanal dar als die absolut günstigen Lagen. In dem Maasse, in welchem sich diese Schwierigkeiten steigern, erfordert die Spontangeburt grösseren und andauernderen Kraftaufwand seitens der Mutter, geräumigen Geburtskanal und nicht zu grosse, konfigurabile Köpfe des Kindes. Viel leichter als bei den Hinterhauptslagen führen hier sonst unbemerkt bleibende, geringe Abweichungen von der Norm in Bezug auf das Becken, die mütterlichen Weichteile, Grösse des Kindeskörpers, Kraft und Wirkung der Wehen zu Störung oder Hemmung des Geburtsverlaufes.

In den „absolut ungünstigen“ Lagen kann das Kind für gewöhnlich spontan überhaupt nicht geboren werden. In diesen Fällen liegt also von vornherein in der Lage eine Indikation zum operativen Eingreifen.

Was die Häufigkeit der einzelnen Lagen betrifft, so verlaufen unter 100 Geburten nach den Statistiken von v. Hecker, Spiegelberg, v. Winckel und Schröder durchschnittlich 95,5% in Schädellagen.

Unter diesen wiederum praevaliren die Hinterhauptslagen, also die I. und II. Schädellagen, weitaus über die Vorderhauptslagen, die III. und IV. Schädellagen.

Es stellt sich nach v. Hecker das Verhältnis der Kopflagen zu einander folgendermassen:

I. H H L 68,3 %

II. H H L 26,8 %

Verhältnis der I : II. also wie 2.56 : 1.

III. und IV. H H L 1,5 %.

Gesichtslage } 3,4 %
Stirnlage }

Die Häufigkeit aller Lagen beträgt:

Schädellagen 95,5 %

Gesichtslagen 0,5 %

Beckenendlagen 3,2 %

Querlagen 0,8 %

Die Verschiedenartigkeit der einzelnen Schädellagen prägt sich in sinnfälliger Weise bei der Geburt in der Form des Kopfes aus, welche auch nach der Geburt noch einige Zeit erhalten bleibt, so dass man stets aus der jeweiligen Schädelform des eben geborenen Kindes einen Rückschluss machen kann auf die Lage, in welcher das Kind den Geburtskanal passierte. Die Unterschiede der Schädelformen sind allerdings zum Teil durch den verschiedenen Schädelbau bedingt, Brachycephalie, Dolichocephalie, wie ja auch die Schädelbildung einen gewissen Anteil an der Entstehung der Lage hat, zum grösseren Teil aber wird die Formation des Kopfes erst während der Geburt durch Verschiebungen der Schädelknochen im Geburtskanal sowie durch die Ausbildung einer „Geburtsgeschwulst“ bestimmt, wobei zu beachten ist, dass die Geburtsgeschwulst sich stets an dem vorangehenden, tiefst gelegenen Teile des Kopfes ausbildet.

In Fig. 5—8 sind die den vier Kopflagen eigentümlichen Geburtsformationen wiedergegeben. (Nach Olshausen.)

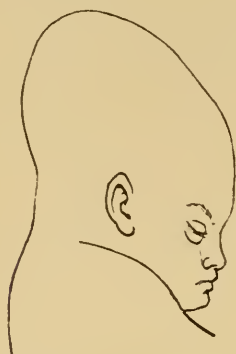

Fig. 5. Hinterhauptslage.

*Haltung und
Form
des Kopfes.*

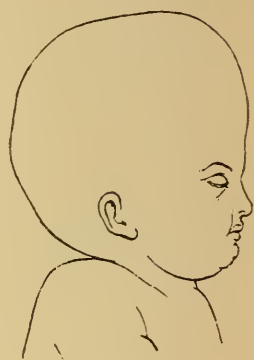

Fig. 6. Vorderhauptslage.

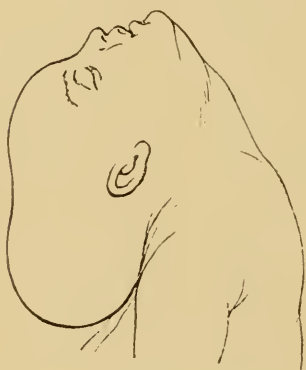

Fig. 7. Gesichtslage.

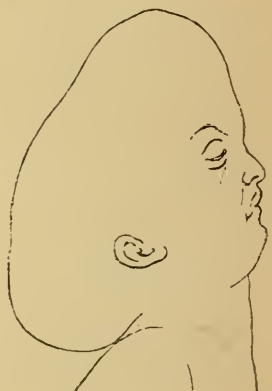

Fig. 8. Stirnlage.

Die Abbildungen 10—25 zeigen das Kind bei den einzelnen Lagen in seinem Verhältnis zur Mutter und in der der betr. Lage zukommenden Haltung.

Die Stellung des vorliegenden Teiles im Becken ist jeweilig in besonderer Darstellung wiedergegeben und zwar in der Art und Weise, wie ihn der touchierende Finger bei vollkommen erweitertem Muttermund nach gesprungener Blase abtasten kann.

Die Beschreibung des Touchierbefundes ist in der allgemein üblichen Fassung beigefügt.

Zur Bestimmung, welche Stellung der vorliegende Teil im Becken einnimmt, wird das Verhältnis bestimmter Punkte desselben, z. B. der Fontanellen, des Kinnes, der Tubera ischii etc. zur vorderen, seitlichen oder hinteren Beckenwand angegeben, sowie die Beziehung bestimmter Linien des Schädels, z. B. der Pfeilnaht, der Gesichtslinie zu den Beckendurchmessern.

Die Konstruktion und Bezeichnung der vier Beckendurchmesser ist folgende (Fig. 9):

1) Der gerade Durchmesser, aa, d. i. der von der Mitte des Kreuzbeines zur Symphyse, also in der Sagittalebene der Anatomen, verlaufende Durchmesser.

2) der quere, bb, d. i. der in der Frontalebene der Anatomen gelegene, von rechts nach links verlaufende Durchmesser.

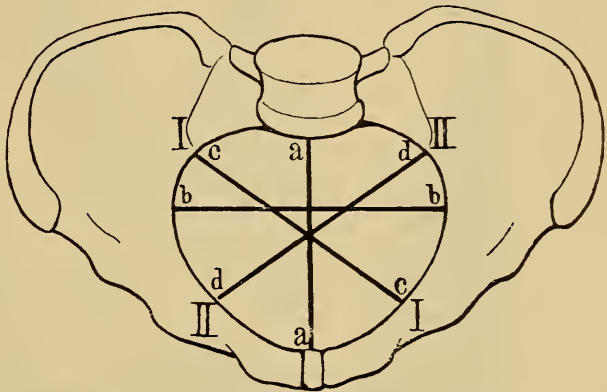


Fig. 9. Die vier Beckendurchmesser.

aa der gerade Durchmesser.

bb „ quere „

cc der erste oder rechte schräge Durchmesser

dd „ zweite „ linke „

Ausserdem werden noch unterschieden:

3) und 4) zwei schräge Durchmesser, nämlich: der rechte oder erste schräge Durchmesser cc, von rechts hinten nach links vorn, und der linke oder zweite schräge Durchmesser dd, von links hinten nach rechts vorn verlaufend.

Zur Erleichterung des Gedächtnisses sei hier angeführt, dass der erste schräge Durchmesser derjenige ist, in welchem die Pfeilnaht bei erster Schädellage verläuft (cf. Fig. 11).

Die einzelnen Lagen stellen sich darnach folgendermassen dar:

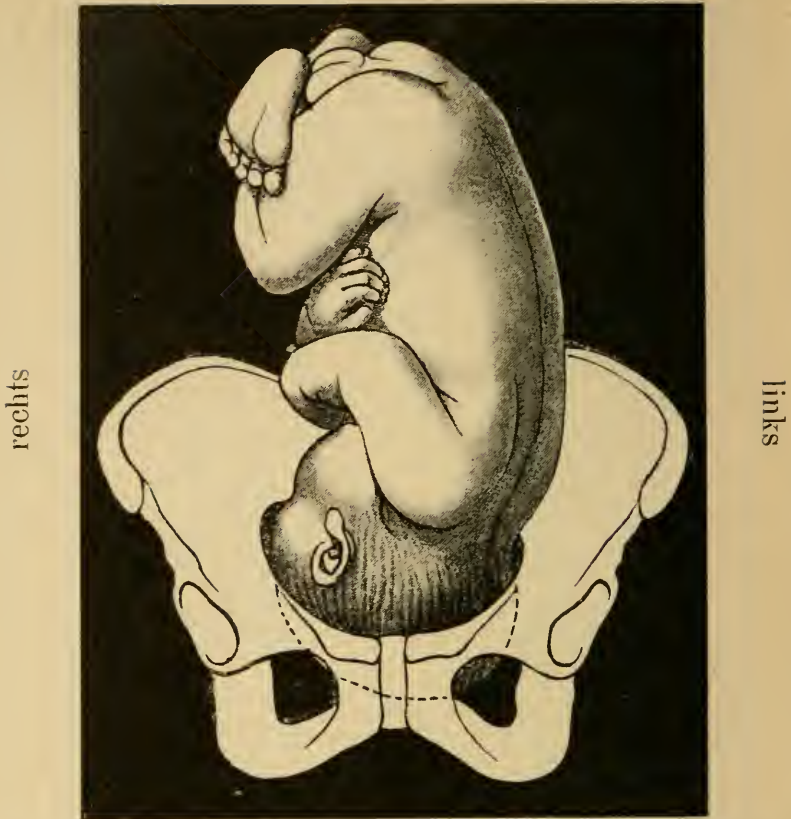


Fig. 10. I. Hinterhauptslage, Rücken links. Hinterhaupt links vorn.

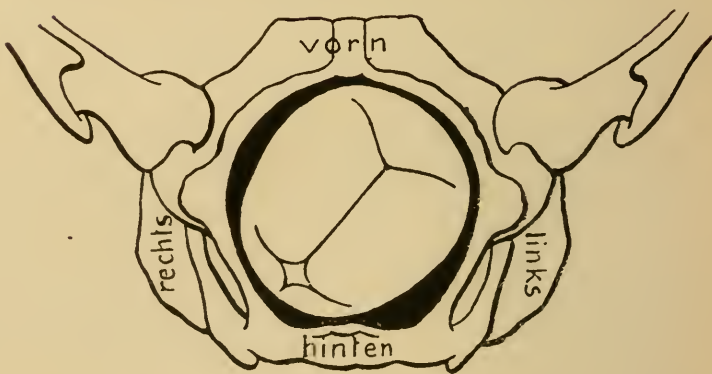


Fig. 11. Touchierbefund bei I. Hinterhauptslage. Kleine Fontanelle links vorn, grosse rechts hinten; Pfeilnaht im ersten schrägen Durchmesser.

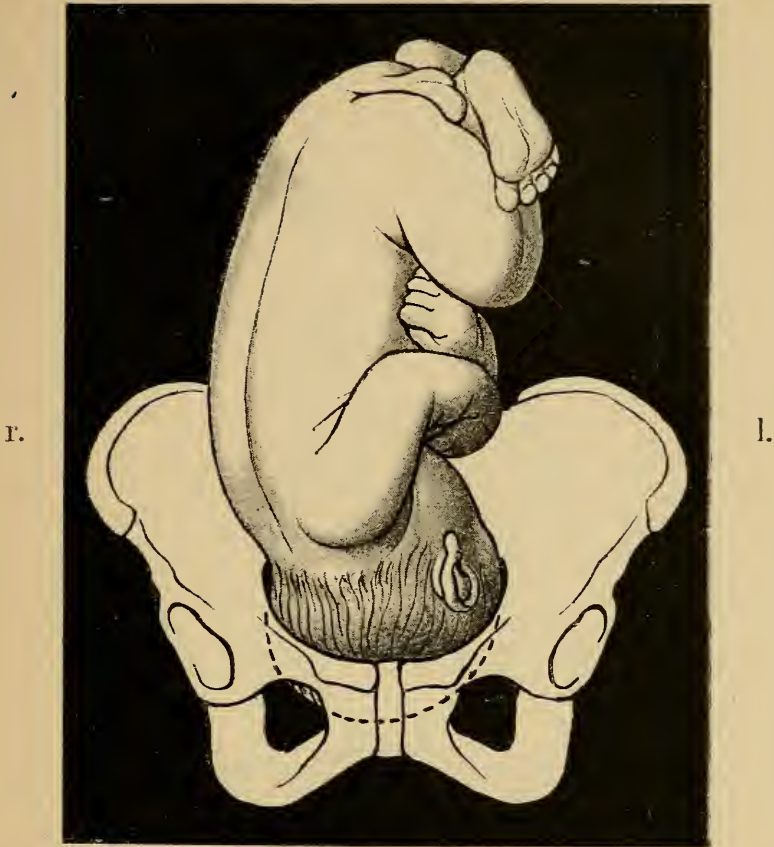


Fig. 12. II. Hinterhauptslage, Rücken rechts. Hinterhaupt rechts vorn.

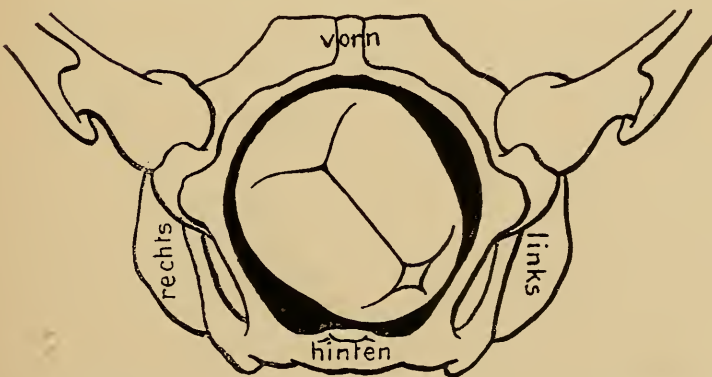
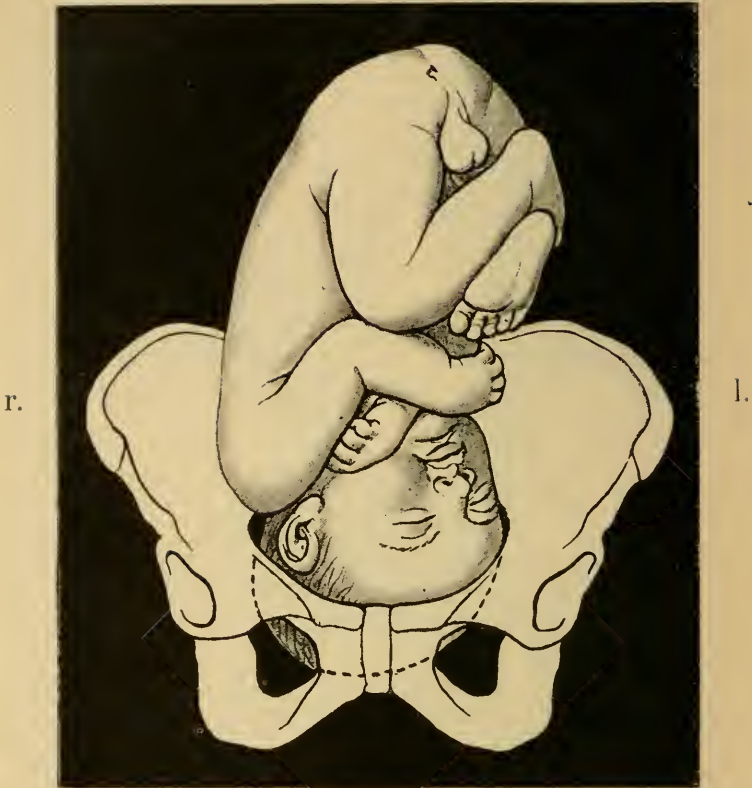
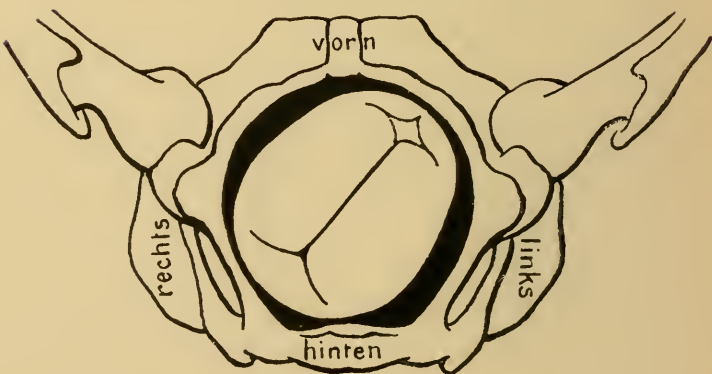


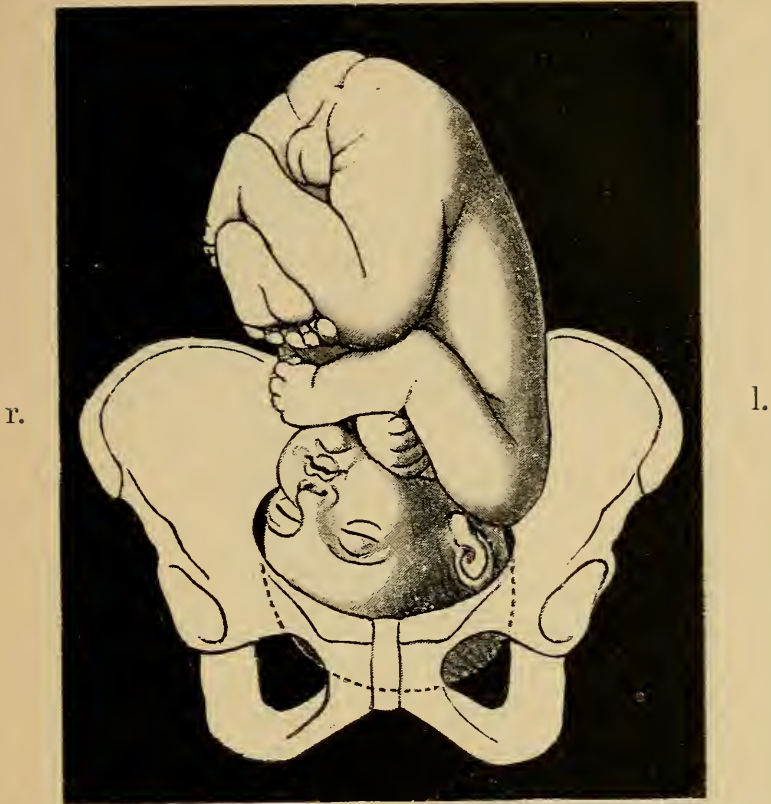
Fig. 13. Touchierbefund bei II. Hinterhauptslage. Kleine Fontanelle rechts vorn, grosse links hinten; Pfeilnaht im zweiten schrägen Durchmesser.



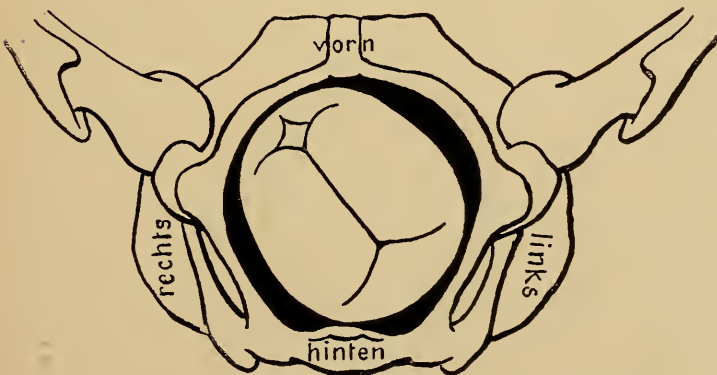
*Fig. 14. III. Schädellage (II. Vorderhauptslage).
Rücken rechts, Hinterhaupt rechts hinten.*



*Fig. 15. Touchierbefund bei III. Schädellage. Kleine Fontanelle
rechts hinten, grosse links vorn. Pfeilnaht im ersten schrägen
Durchmesser.*



*Fig. 16. IV. Schädellage (I. Vorderhauptslage).
Rücken links, Hinterhaupt links hinter.*



*Fig. 17. Touchierbefund bei IV. Schädellage.
Kleine Fontanelle links hinten, grosse rechts vorn. Pfeilnaht im
zweiten schrägen Durchmesser.*

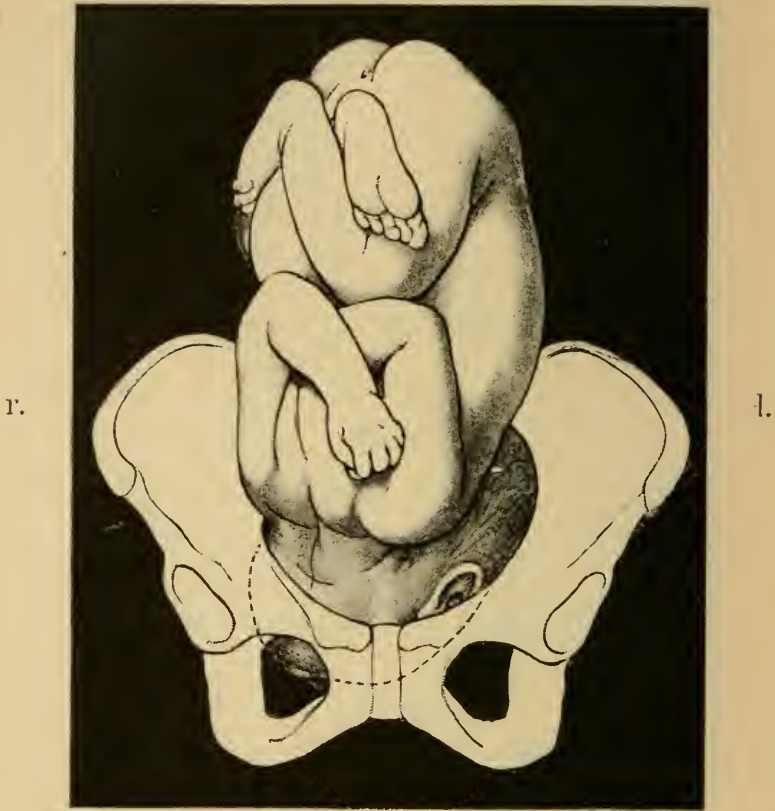

Fig. 18. I. Gesichtslage (Kinn vorn), Rücken links hinten.

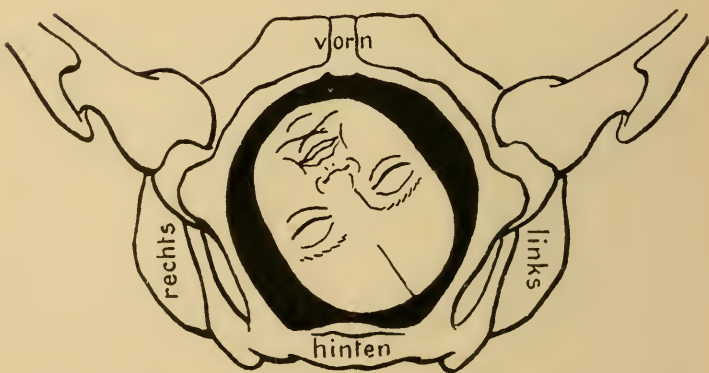


Fig. 19. Touchierbefund bei I. Gesichtslage (Kinn vorn). Kinn rechts vorn, Stirn links hinten. Gesichtslinie im zweiten schrägen Durchmesser.

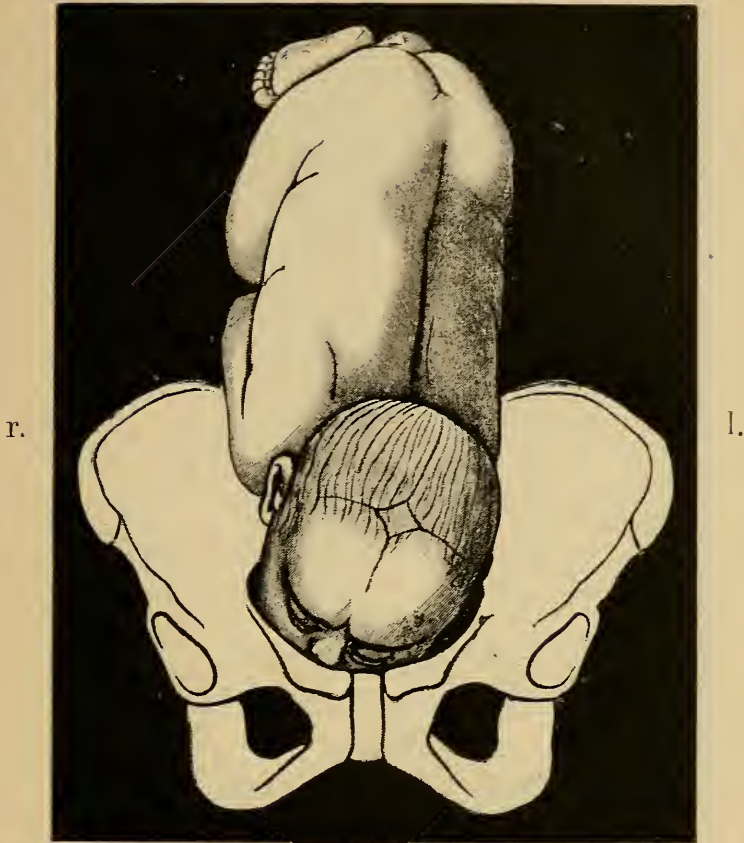


Fig. 20. I. Gesichtslage (Kinn hinten). Rücken links vorn.

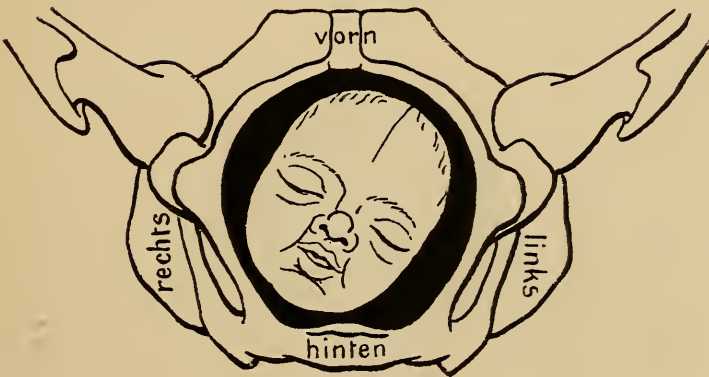


Fig. 21. Touchierbefund bei I. Gesichtslage (Kinn hinten). Kinn rechts hinten, Stirn links vorn. Gesichtslinie im ersten schrägen Durchmesser.

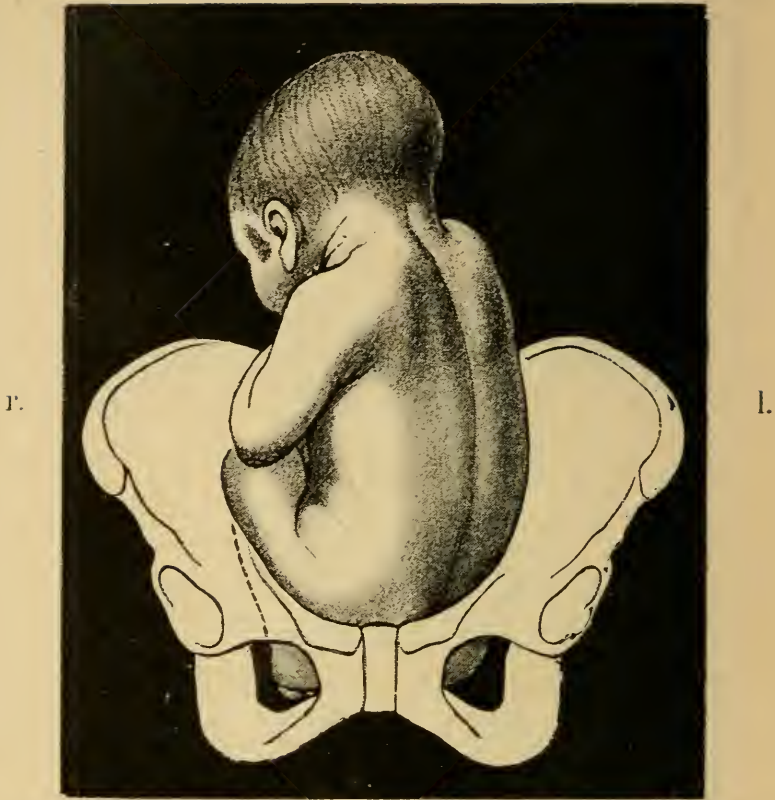

Fig. 22. I. Steisslage, Rücken links.

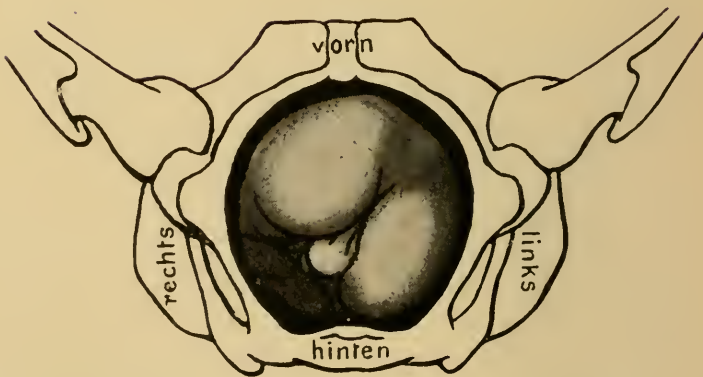


Fig. 23. Touchierbefund bei I. Steisslage. Kreuzbein links vorn, Hüftenbreite im zweiten schrägen Durchmesser.

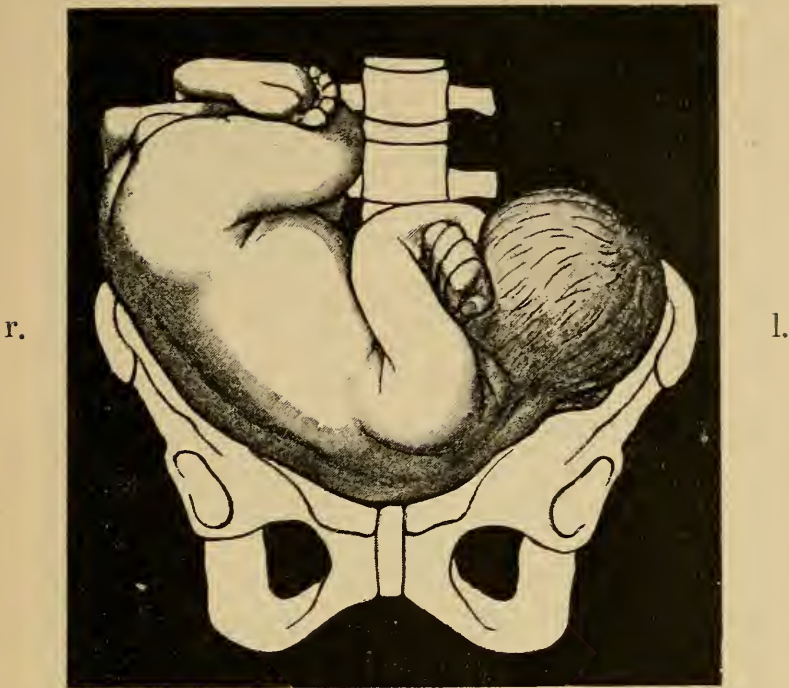


Fig. 24. I. Querlage, dorso-anteriore. Kopf links, vorliegender Teil die nach links geschlossene, rechte Schulter.

Bei II. Querlage dorso-anteriore liegt der Kopf rechts. Vorliegender Teil wird dann die nach rechts geschlossene, linke Schulter.*)

Der Touchierbefund bei der Querlage ergibt in der Regel als vorliegenden Teil eine Schulter. Da dieselbe nicht oder nur sehr unvollkommen in das kleine Becken eintreten kann, findet man hierbei das Becken leer, den vorliegenden Teil hochstehend. Kennlich ist die Schulter an den Knochen des Schultergürtels, Clavicula

*) Die Vorstellung von der jeweiligen Lage des Kindes erleichtert man sich sehr dadurch, dass man sich selbst in das Becken bez. Phantom hineingelegt denkt.

und Scapula, nach deren Lage die Stellung des Rückens, ob vorn oder hinten, bestimmt wird.

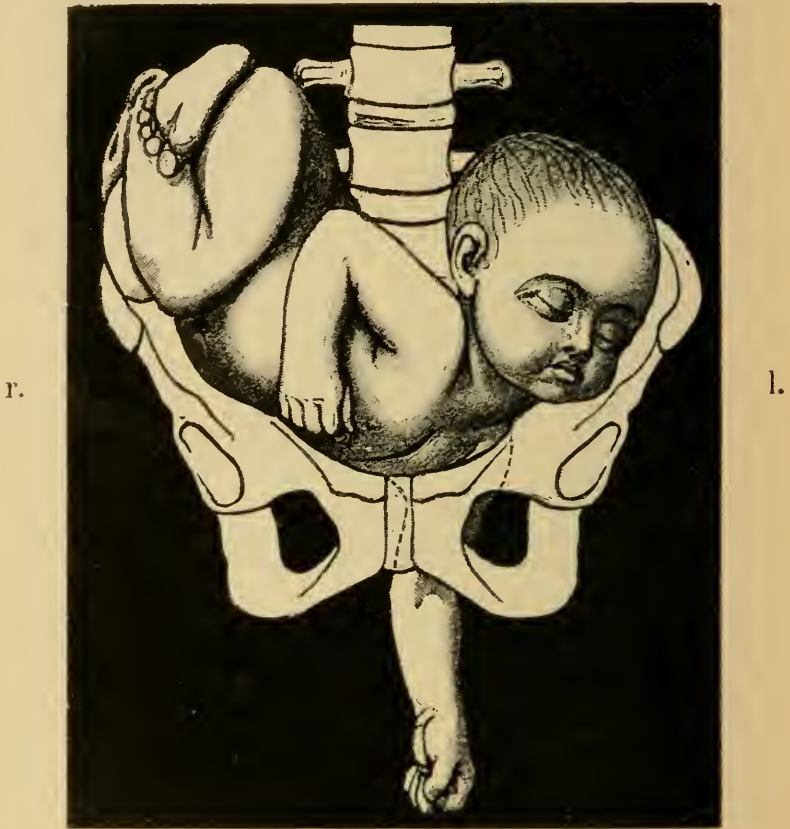


Fig. 25. I. Querlage, dorso-posteriore mit Vorfall der linken Hand. Kopf links, vorliegender Teil die linke nach links geschlossene Schulter.

Die Lage des Kopfes wird bei der inneren Untersuchung durch den Schluss der Achselhöhle, nach links oder rechts, erkannt.

Bei II. Querlage dorso-posteriore liegt der Kopf rechts. Vorliegender Teil wird dann die nach rechts geschlossene, rechte Schulter.

Kapitel II.

Geburtsmechanismus.

Unter Geburtsmechanismus versteht man die Art und Weise, in welcher sich der Fötus durch den Geburtskanal hindurchwindet.

Die in den verschiedenen Beckenebenen ungleichmässige Beschaffenheit des Geburtskanales verlangt bestimmte Drehungen des vorangehenden Teiles beim allmählichen Durchtritt durch das Becken. Diese Drehungen kommen am ausgesprochensten beim Durchtritt des Kopfes, des grössten und härtesten Kindesteiles, der unter normalen Verhältnissen das Becken eben ausfüllt, zur Beobachtung.

Die Weite des Geburtskanales wird in der Hauptsache durch die Grösse des kleinen Beckens bestimmt, die Form desselben ausser durch das Becken auch durch die dasselbe auskleidenden Weichteile.

Zum Verständniss und zur Darstellung des Geburtsmechanismus hat man das Becken in bestimmte Ebenen zerlegt.

Es werden vier Beckenebenen unterschieden, nämlich:

1. Der Beckeneingang, Fig. 26 *a*, der die Grenze zwischen dem grossen und kleinen Becken darstellt,

also durch die *linea innominata* gelegt ist, vorn den oberen Rand der Symphyse und hinten das Promontorium schneidet.

2. Die parallele Beckenweite (Hodge), Fig. 26 *b*, welche Ebene parallel zu dem Beckeneingang liegt, vorn den unteren Rand der Symphyse, hinten die Mitte des Kreuzbeines schneidet.

Zwischen diesen beiden Ebenen liegt der weitere, cylindrische Raum des Beckens. Hier verändern keine Weichteile den vom knöchernen Becken eingeschlossenen Raum.

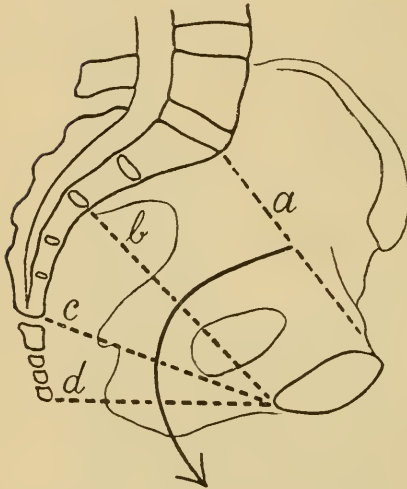


Fig. 26. Beckenkonstruktion.
Die vier Beckenebenen und die Beckenachse.

- a Ebene des Beckeneingangs
- b Parallele Beckenweite
- c Beckenenge
- d Beckenausgang.

Unterhalb der parallelen Beckenweite folgt

3. Die Beckenenge, Fig. 26 *c*, welche so gelegt ist, dass sie vorn den unteren Rand der Symphyse, seitlich die Spinae ischii und hinten die *Articulatio sacro-coccygea* trifft

Die Beckenenge hat für die klinische Untersuchung

Kreissender insofern praktische Bedeutung, als sie auch bei der Lebenden durch das scharfe Vorspringen der Spinae ischii leicht getastet werden kann. Nach dem Verhältnis des vorliegenden Teiles zu den Spinae ischii lässt

sich jederzeit genau feststellen, in welcher Ebene des Beckens zur Zeit der vorliegende Teil steht.

4. Der Beckenausgang, Fig. 26 *d*, begrenzt durch die Spitze des Steissbeines, die Tubera ischii und den unteren Rand der Symphyse.

Die an der vorderen und hinteren Wand ganz un-



Fig. 27. Darstellung des knöchernen Geburtskanales im Sagittaldurchschnitt mit Führungslinie.

gleiche Länge des Geburtskanales bedingt, dass der vorangehende Teil beim Durchtritt durch denselben einen nach vorn konkaven Bogen beschreiben muss, der zusammenfällt mit der die Mitte des Beckenkanales markierenden Beckenachse oder Führungslinie, Fig. 26 und 27. Dieselbe lässt sich konstruieren dadurch, dass man die Halbierungspunkte der vier geraden Durchmesser miteinander verbindet.

Die ursächlichen Momente für die den Geburtsmechanismus darstellenden Drehungen des vorangehenden

Kopfes liegen teils im Kinde selbst (Fruchtwirbelsäulendruck, Schatz), teils im Bau des Geburtskanales, teils im Gegendruck der Beckenbodenweichteile beim Abwärtsdrängen des Kindes durch die Geburtskraft.

Je leichter der vorangehende Teil unabhängig vom Rumpf ausgiebige Drehungen vornehmen kann, um so günstiger gestaltet sich der Geburtsmechanismus, um so leichter erfolgt die Geburt.

Am günstigsten verhält sich in dieser Beziehung der Kopf wegen seiner ausgiebigen Gelenkverbindung mit der Halswirbelsäule, wodurch demselben ein weiter Drehungsspielraum gestattet ist. Die Bewegungsfähigkeit des Kopfes wird noch unterstützt durch die beim Fötus in höherem Grade gegebene Biagsamkeit der Hals- und Brustwirbelsäule, die sich an den Drehungen des Kopfes mitbeteiligt (Kaltenbach).

Die Bewegungen des Kopfes um seine Querachse vollziehen sich als Beugung oder Streckung im Atlantooccipitalgelenk, dessen Bewegungsgrösse durch Abbiegen der Halswirbelsäule in der Sagittalebene vermehrt werden kann.

Drehungen um die Vertikalachse erfolgen im Atlantoepistrophealgelenk, während Drehungen um die Frontooccipitalachse durch Lateralflexion im Atlantooccipitalgelenk und in der Halswirbelsäule zu stande kommen. In jedem Falle kombinieren sich alle diese Bewegungen beim Durchtritt des Kopfes durch den Geburtskanal. Die Bewegungsgrösse der einzelnen Gelenke schwankt je nach der bei den einzelnen Lagen verschiedenen Haltung des Kopfes. Ist der Kopf z. B. in

Beugehaltung, so ist ihm eine Bewegung um die Querachse nur durch Streckung möglich; je mehr er gebeugt ist, um so günstiger gestaltet sich die Bewegungsgrösse im Sinne der Streckung und umgekehrt.

Der im Becken sich abspielende Teil des Geburtsmechanismus wird die innere Drehung genannt, die beim Austritt aus dem Becken und Durchtritt durch die Schamspalte sich vollziehende Drehung stellt den Austrittsmechanismus dar.

Die innere Drehung setzt sich bei der Hinterhauptslage zusammen aus einer Bewegung des Kopfes um seine Querachse und zwar im Sinne der Beugung wodurch bei den Schädellagen das Hinterhaupt tiefer tritt und aus einer Drehung um die Vertikalachse, deren Wirkung eine Bewegung des Hinterhauptes von der Seite des Beckens nach vorn oder hinten ist.

Der Austrittsmechanismus vollzieht sich in der Weise, dass sich ein bestimmter Punkt des Kopfes am unteren Symphysenwinkel anstemmt, das Hypomochlion, um welches der Kopf in einem Bogen herumrotiert.

Der grösste der vom Hypomochlion aus über den Kopf zu legenden Umfänge wird „Durchtrittsplanum“ genannt. Bei jeder Lage wird ein anderer der grossen Umfänge „Durchtrittsebene“.

Die Durchtrittsplana und deren Grössen bei den einzelnen Lagen sind (nach Kaltenbach):

I. Bei Hinterhauptslage: das Planum suboccipitofrontale, Fig. 28 und Fig. 35 = 32,3 cm.

Hypomochlion ist das Hinterhaupt in der Gegend

der Linea nuchae superior, Drehung = Übergang aus Beugung in Streckung.

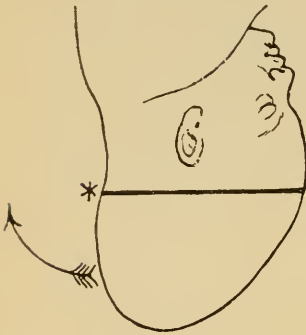


Fig. 28.
Hinterhauptslage.
Austrittsbewegung.
Streckung.

Austrittsmechanismus bei den Kopflagen.

* markiert den jeweiligen am unteren Schambogenwinkel gelegenen Teil, Hypomochlion.

↷→ bedeutet die jeweilige Drehungsrichtung.

Der Strich giebt das jeweilige Durchtrittsplanum an.

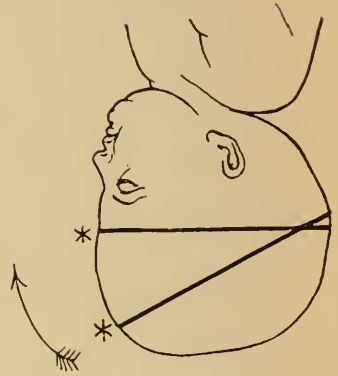


Fig. 29.
Vorderhauptslage.
Austrittsbewegung: I. Akt Beugung, II. Akt Streckung.

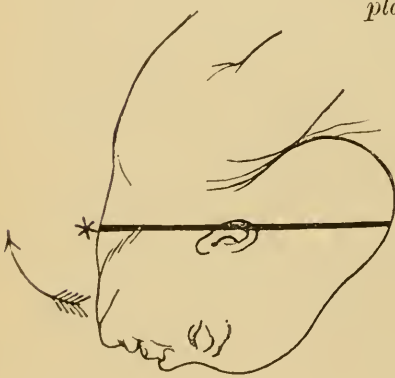


Fig. 30.
Gesichtslage.
Austrittsbewegung:
Beugung.

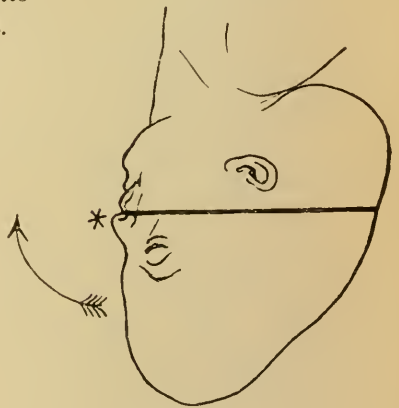


Fig. 31.
Stirnlage.
Austrittsbewegung: I. Akt Beugung, II. Akt Streckung.

II. Bei Vorderhauptslage: das Pl. suboccipito-

frontale = 32,3 cm oder das Pl. fronto-occipitale, Fig. 29 und Fig. 41 = 34,4 cm.

Hypomochlion: entweder eine über einem Tuber frontale gelegene Stelle der Stirne oder die Glabella. Drehung: 1. Akt. Vermehrte Beugung: 2. Akt. Streckung.

III. Bei Gesichtslage: Pl. trachelo-parietale posterius, Fig. 30 und Fig. 47 = 34,7 cm.

Hypomochlion: die Halswirbelsäule oder ein Unterkieferwinkel.

Drehung = Übergang aus Streckung in Beugung.

IV. Bei Stirnlage: Pl. maxillo-parietale posterius, Fig. 31 und Fig. 51 = 35,3 cm.

Hypomochlion: Oberkiefer. Drehung: 1. Akt. Vermehrte Beugung mit Lateralflexion: 2. Akt. Streckung:

Das Verhältnis der einzelnen Durchtrittsebenen ist wie 100 : 106,5 : 107,4 : 109,2.

Es ist klar, dass die Gefahr der Weichteilerreissungen beim Durchschneiden in einem gewissen Verhältnis zur Grösse des jeweiligen Durchtrittsplanum steht. Je kleiner die Durchtrittsebene ist, um so weniger braucht der Scheideneingangsring gedehnt zu werden, um so grösser ist die Aussicht, den Damm erhalten zu können.

Die günstigsten Durchtrittsverhältnisse bietet also der Kopf bei I. und II. Hinterhauptslage dar, da hierbei grösste Exkursionsfähigkeit, Übergang aus stärkster Beugung in Streckung, und kleinstes Durchtrittsplanum, Circumferentia suboccipitofrontalis, zusammenfallen (Kaltenbach).

Bei der nun folgenden Darstellung des Geburtsmechanismus der einzelnen Lagen sind die Hauptphasen

der successive erfolgenden Drehungen im Bild wiedergegeben und zwar sind jemalig dargestellt:

Der Eintritt des Kopfes in den Beckeneingang,
die Drehung im Becken,
der Stand des Kopfes bei vollendeter innerer
Drehung, und
der Austrittsmechanismus.

A. Hinterhauptslagen.

Bei der I. Schädellage tritt der Kopf mit nach links gerichtetem Hinterhaupt in den Beckeneingang so ein, dass die Pfeilnaht annähernd im queren oder ersten schrägen Durchmesser verläuft. Häufig ist hierbei der Kopf in geringem Grade seitlich flektiert, wodurch die Pfeilnaht nicht genau in die Mitte des Beckens, sondern etwas näher dem Promontorium zu stehen kommt (Nägelesche Obliquität).

Beim Durchtritt des Kopfes durch das Becken senkt sich das Hinterhaupt etwas, erste Drehung, Bewegung um die Querachse durch Beugung. In der Beckenenge erfolgt ausser weiterer Senkung des Hinterhauptes zugleich die zweite Drehung, Bewegung um die Vertikalachse, so dass das Hinterhaupt nach links vorn rotiert, die Pfeilnaht vollständig in den ersten schrägen Durchmesser tritt.

Da der Kopf gewöhnlich etwas nach hinten, hier also der linken Schulter zugeneigt ist, steht das nach vorn gelegene, rechte Scheitelbein tiefer als das linke. Das rechte Scheitelbein wird der vorangehende Teil des Schädels, auf diesem, und den angrenzenden Partien

des Hinterhauptes hat eine eventuell sich bildende Kopfgeschwulst bei I. HHL ihren Sitz.

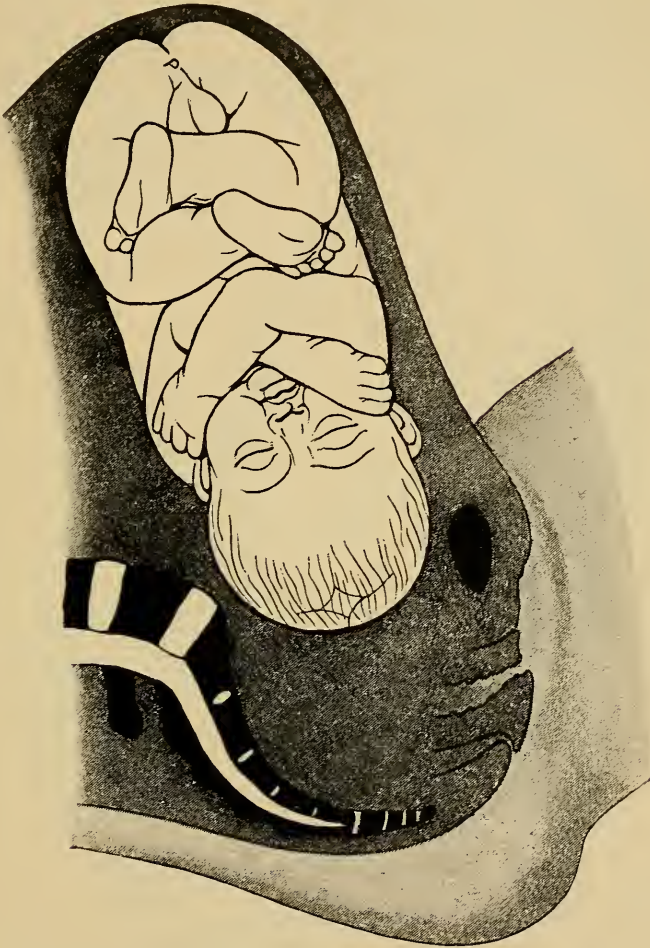

Fig. 32. Eintritt des Kopfes in das Becken bei I. Hinterhauptslage, Pfeilnaht im queren Durchmesser.

Im weiteren Verlauf der Drehungen um die Quer- und Vertikalachse gelangt der Kopf an dem Beckenausgange in die Stellung, wie sie Fig. 34 wiedergiebt. Das Hinterhaupt ist nunmehr vollständig gesenkt, stärkste Beugung, die kleine Fontanelle hat sich ganz nach vorn

unter den Schambogenwinkel gedreht. Die Pfeilnaht verläuft annähernd im geraden Durchmesser.

Damit ist die innere Drehung vollendet, der Kopf beginnt den Austrittsmechanismus, durch Bewegung um

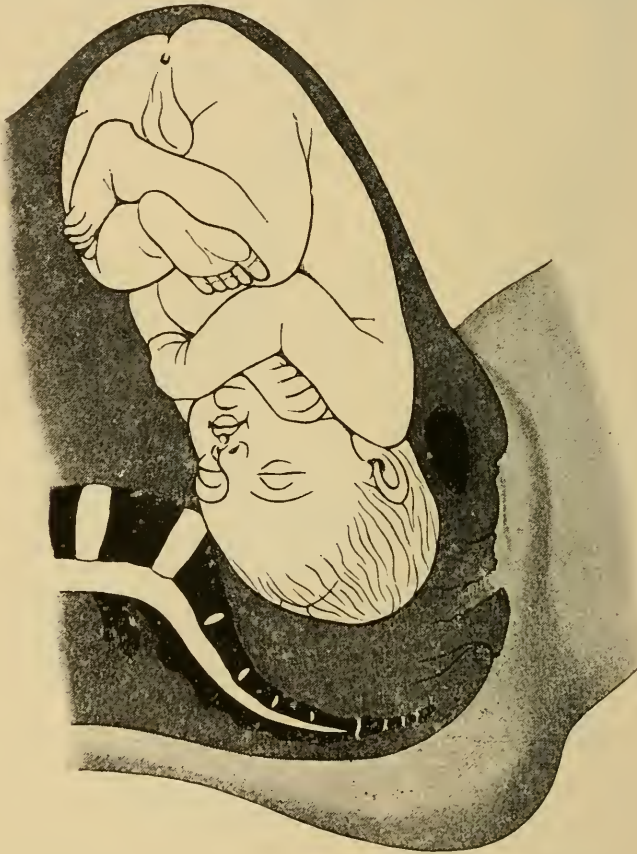

Fig. 33. Stellung des Kopfes im Becken bei I. Hinterhauptslage Hinterhaupt gesenkt, nach vorn rotiert, Pfeilnaht im ersten schrägen Durchmesser.

die Querachse. Er geht dabei allmählich aus der stärksten Beugung, in welcher er noch in Fig. 34 steht, in stärkste Streckung über (Fig. 35 und 36). (Grösste Exkursionsfähigkeit!)

Am unteren Symphysenwinkel stemmt sich dabei als Drehpunkt die Nackengrube an. Der grösste der von hier aus über den Kopf zu legenden Umfänge ist die

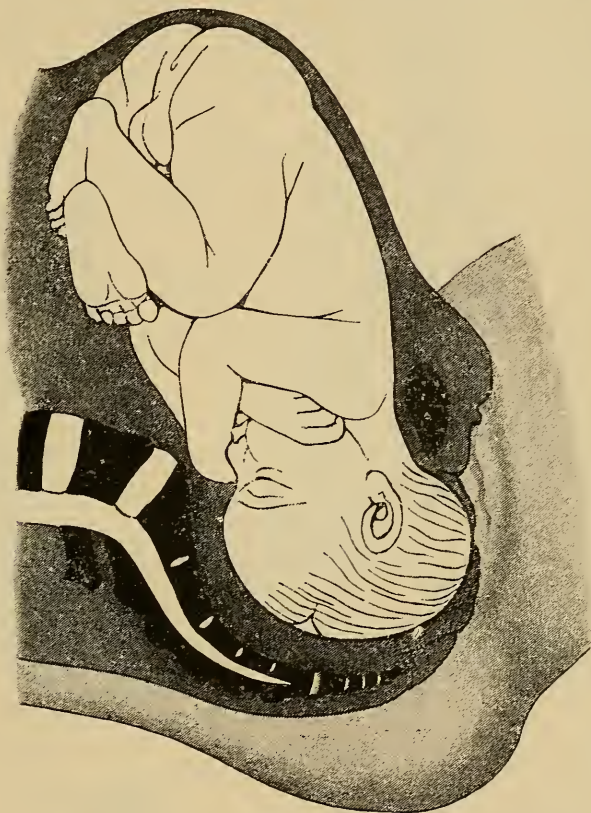

Fig. 34. Vollendete innere Drehung bei I. Hinterhauptslage, Kopf im Beckenausgang, in stärkster Beugung, Hinterhaupt unter der Symphyse, Pfeilnaht im geraden Durchmesser. (Zangengerechtstand des Kopfes.)

Circumferentia suboccipito-frontalis, welche das Durchtrittsplanum in Fig. 35 darstellt.

Zuerst wird in der Vulva das Hinterhaupt sichtbar, über den Damm schneidet der Reihe nach Scheitel, Vorderhaupt, Stirn, Gesicht.

Die Geburt des Rumpfes erfolgt bei allen Kopflagen

Fig. 35.
Austritts-
mechanismus
bei Hinter-
hauptslage.
Einschneiden
des Kopfes.
Beginnende
Streckung,
Elevation im
Sinne des
Pfeiles.
Durchtritts-
planum die
Circum-
ferentia
suboccipito-
frontalis.

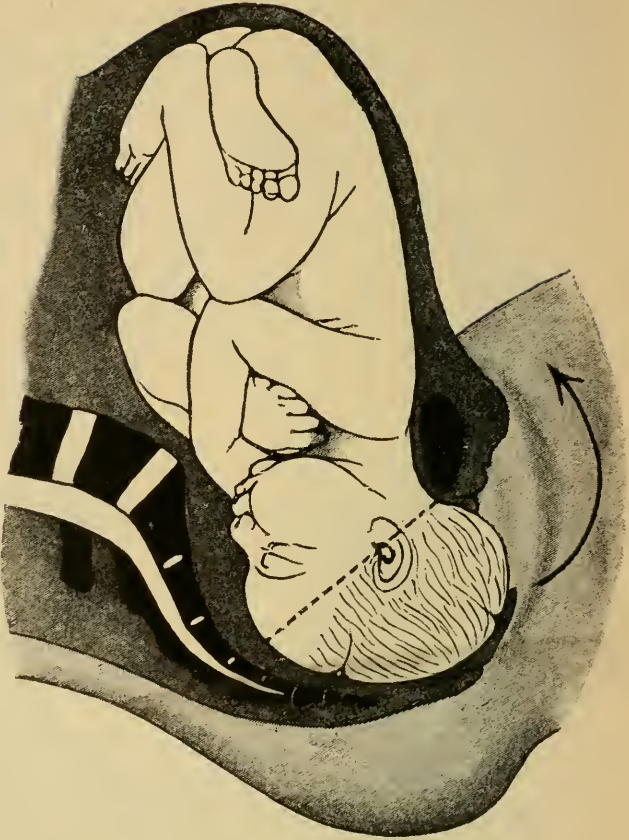
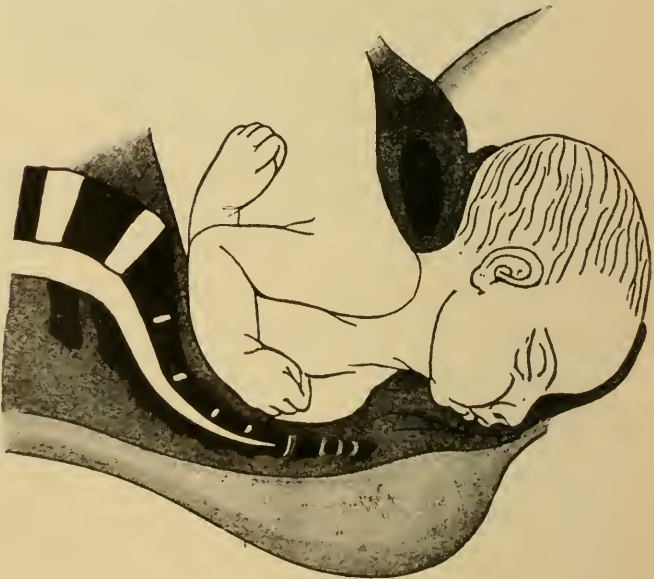

Fig. 36.
Austritts-
mechanismus
bei Hinter-
hauptslage.
Vollständige
Streckung
des Kopfes.
Retraktion
des Dammes.



in derselben Weise. Zuerst tritt die nach vorn gerichtete Schulter unter der Symphyse herunter, was durch leichtes Abwärtsdrängen des Kopfes im Sinne des Pfeiles (Fig. 37) begünstigt werden kann. In schwierigen Fällen ist man genötigt, hierzu in die nach vorn gelegene Achselhöhle,

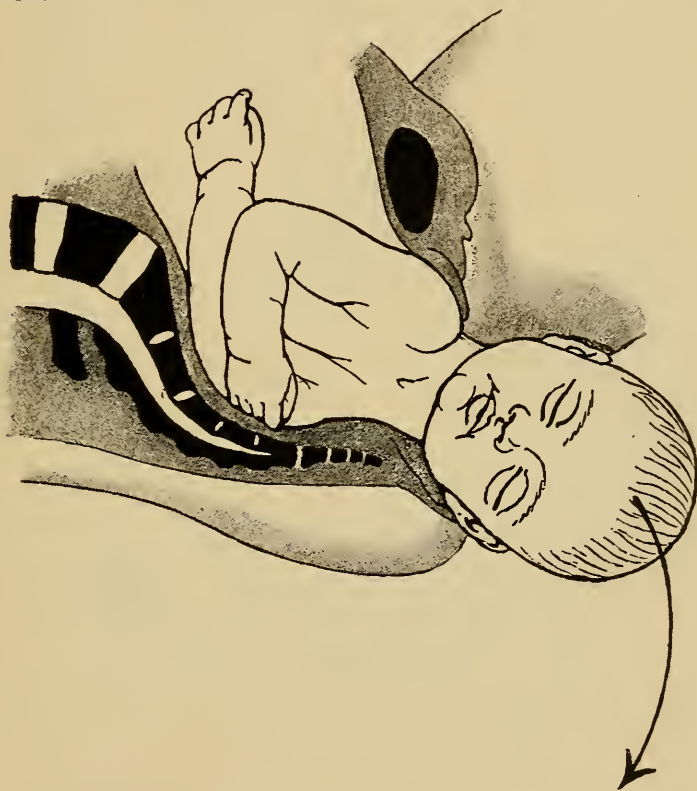


Fig. 37. Austritt des Rumpfes, 1. Akt. Die vordere Schulter tritt unter der Symphyse vor. Senkung des Kopfes im Sinne des Pfeiles. Stärkste Kompression des Thorax.

behufs Zuges nach unten einen Zeigefinger einzusetzen.

Durch Erheben des Kopfes (Pfeil Fig. 38) tritt die nach hinten gelegene Schulter über den Damm, wonach der Rumpf stets einem leichten horizontalen Zuge folgt.

Der Geburtsmechanismus der II. Schädellage erfolgt in derselben Weise wie bei der I., mit dem Unterschiede,

dass hier das Hinterhaupt rechts steht, die Pfeilnaht aus dem queren Durchmesser durch den zweiten schrägen Durchmesser hindurch in den geraden rotiert. Vorangehender Teil des Kopfes wird hier das linke Scheitel-

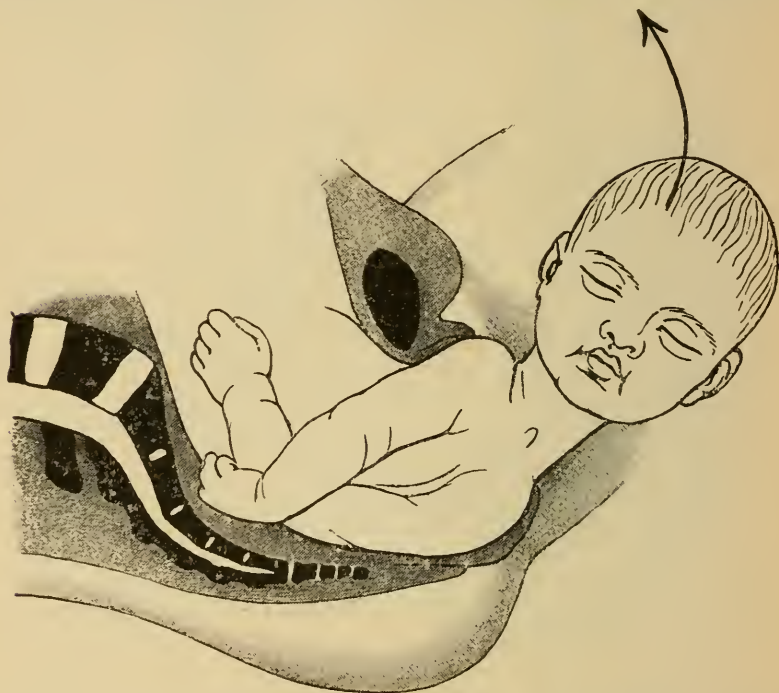


Fig. 38. Austritt des Rumpfes. II. Akt. Die hintere Schulter tritt über den Damm. Erheben des Kopfes in der Richtung des Pfeiles.

bein, dementsprechend sitzt die Geburtsgeschwulst bei II. HHL auf der linken Seite des Schädels.

B. Vorderhauptslagen.

Der Geburtsmechanismus der Vorderhauptslagen, also der III. und IV. Schädelage, ist bezüglich der inneren Drehung ähnlich dem der Hinterhauptslagen, nur dass sich hierbei das Vorderhaupt nach vorn dreht. Der Austrittsmechanismus hingegen ist vollständig verschieden,

worauf namentlich bei künstlicher Entbindung mittelst Zange in ganz besonderem Masse zu achten ist.

Der Eintritt des Kopfes in den Beckenein-

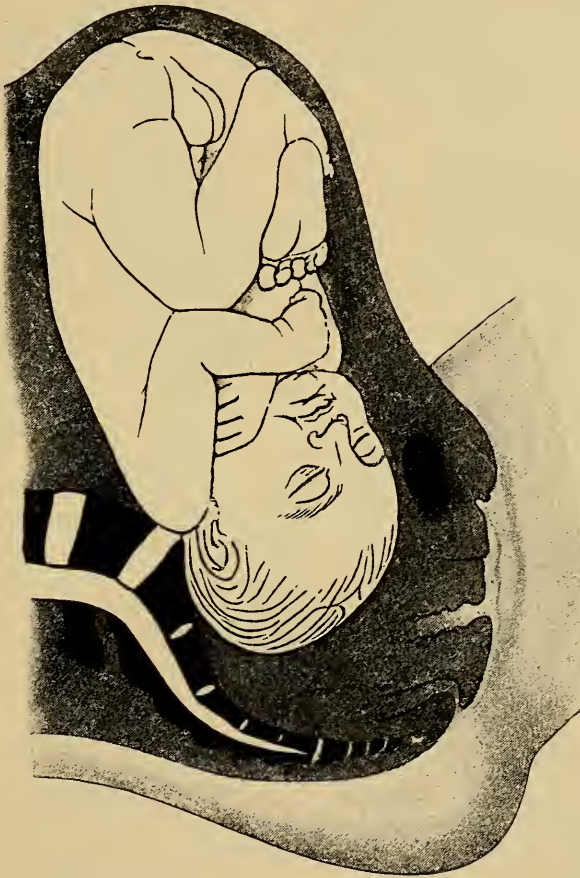

Fig. 39. IV. Schädellage. Kopf in Beckenweite, Hinterhaupt links hinten, Pfeilnaht im zweiten schrägen Durchmesser.

gang erfolgt gewöhnlich ähnlich wie bei Hinterhauptslagen, häufig ist jedoch schon hier das Hinterhaupt mehr nach hinten gerichtet. Beim Durchtritt durch das Becken dreht sich namentlich bei III. Hinterhauptslage meistens noch im Becken das Hinterhaupt nach vorn,

so dass die Pfeilnaht aus dem ersten schrägen Durchmesser durch den queren hindurch in den zweiten schrägen tritt und der Kopf in II. Hinterhauptslage geboren wird.

In seltenen Fällen bleibt das Hinterhaupt hinten, so dass die Pfeilnaht also bei III. Schädellage im ersten

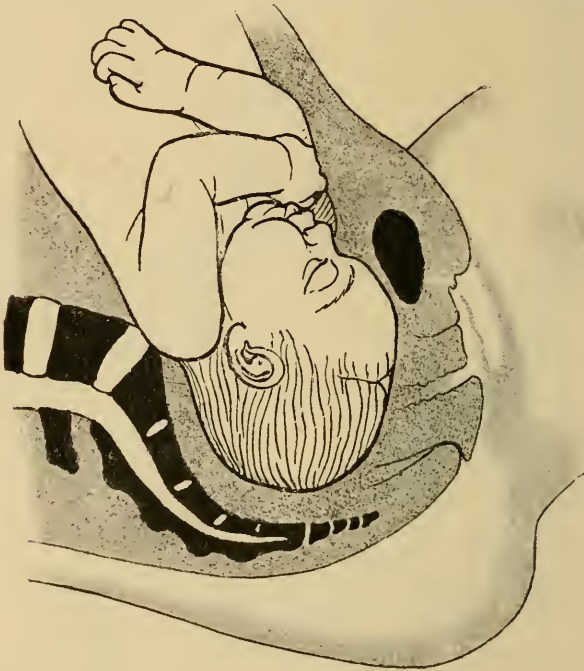

Fig. 40. Vollendete innere Drehung bei IV. Schädellage, Vorderhaupt vorn, Pfeilnaht annähernd im geraden Durchmesser.

schrägen Durchmesser, und bei IV. Schädellage im zweiten schrägen Durchmesser auch beim Tiefstand des Kopfes verharrt.

Der tiefste Teil des Kopfes ist bei der Vorderhauptslage die vordere Hälfte des nach vorn gerichteten Scheitelbeines. Die Geburtsgeschwulst bildet sich demnach auf einer der grossen Fontanelle benachbarten Stelle der be-

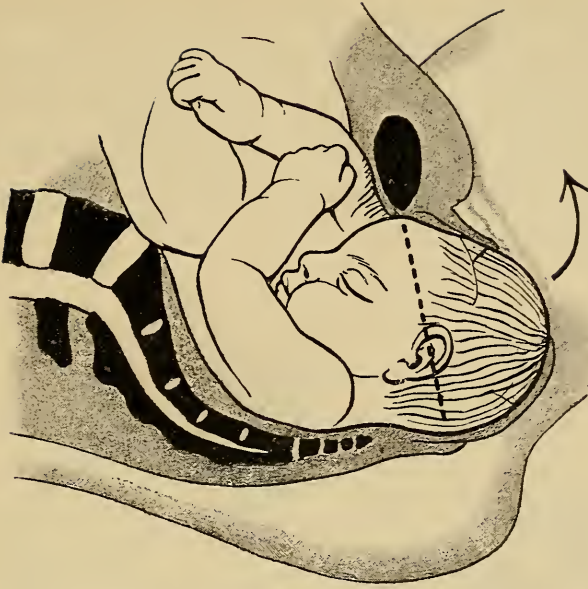

Fig. 41. Austrittsbewegung des Kopfes bei Vorderhauptslage.
I. Drehung. Beugung, Elevation im Sinne des Pfeiles, Durchtritts-
planum die Circumferentia suboccipitofrontalis.

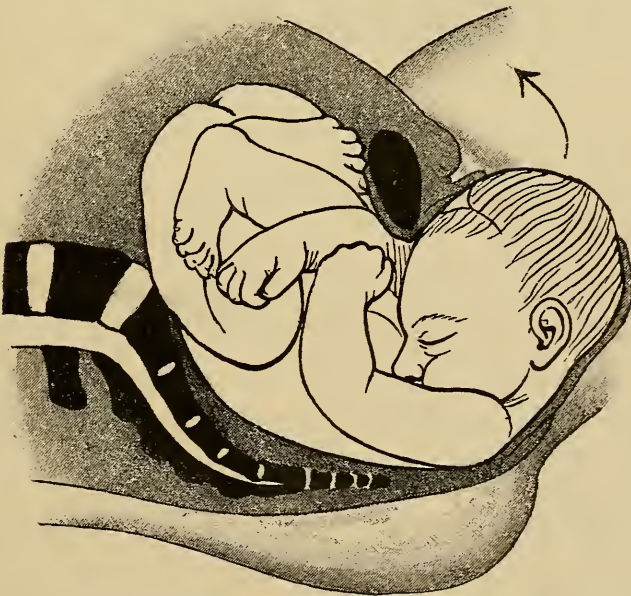


Fig. 42. Austrittsbewegung des Kopfes bei Vorderhauptslage.
Extremste Beugung.

haarten Kopfhaut, und zwar bei IV. Schädellage = I. Vorderhauptslage auf der rechten, bei III. Schädellage = II. Vorderhauptslage auf der linken Seite. Der Schädel erhält dadurch die der Vorderhauptslage eigentümliche Geburtsform, hohes Vorderhaupt, gerad abfallende Stirn. (Vergl. Fig. 6, pag. 8.)

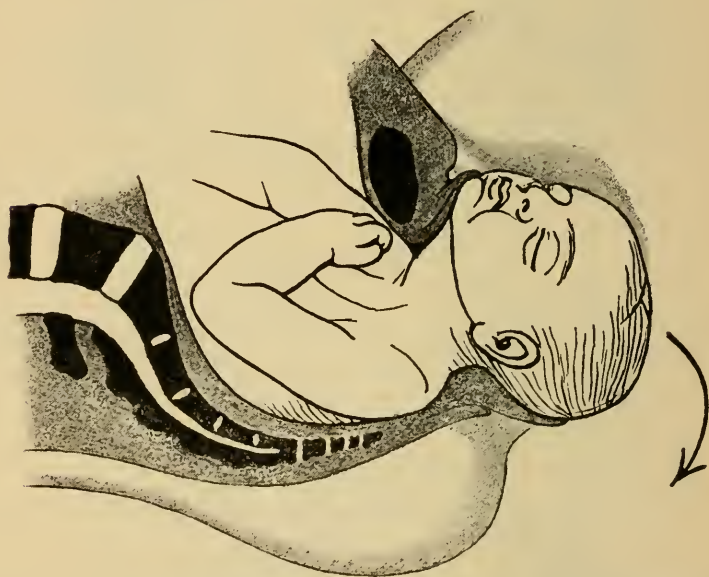


Fig. 43. Austrittsbewegung des Kopfes bei Vorderhauptslage.
II. Act. Übergehen des Kopfes in Streckung im Sinne des Pfeiles.

Bei vollendeter innerer Drehung steht der Kopf in Beugung mit nach vorn gerichtetem Vorderhaupt, die Pfeilnaht verläuft annähernd im geraden Durchmesser, die Stirn liegt hinter der Symphyse und zwar befindet sich am unteren Rand derselben die Gegend über einem *Tuber frontale*. Das Hinterhaupt liegt in der Kreuzbeinhöhle.

Die Austrittsbewegung kombiniert sich aus folgenden Drehungen:

Hypomochlion bildet die obere horizontale Fläche der Stirnbeine, also etwa die Haargrenze, Durchtrittsplanum ist der von hier über die Protuberantia occipitalis gezogene Umfang, welcher der Circumferentia suboccipito-frontalis an Grösse annähernd gleichkommt.

Die Geburt des Scheitels und Hinterhauptes muss nun durch eine weitere Beugebewegung des Kopfes erfolgen. Da derselbe aber bei vollendeter innerer Drehung, also schon vor der Austrittsbewegung gebeugt ist, so ist die Bewegungsgrösse des Atlanto-occipital-Gelenkes im Sinne der Elevation um die Symphyse herum nahezu erschöpft. Nur durch intensive Krümmung der Hals- und Brustwirbelsäule wird das Vorrücken des Hinterhauptes über den Damm ermöglicht (Fig. 41 und 42).

Hat sich der Damm über das Hinterhaupt in den Nacken des Kindes zurückgezogen, so geht der Kopf in Streckung über, wodurch das Gesicht unter der Symphyse vortritt.

Der Kopf schneidet also bei Vorderhauptslage in der Weise durch die Schamspalte, dass zuerst der Scheitel sichtbar wird, dann das Hinterhaupt über den Damm tritt, worauf durch eine entgegengesetzte Bewegung Stirn und Gesicht unter der Symphyse zum Vorschein kommen.

In ungünstigen, seltenen Fällen, wie bei grossen Köpfen, ist die Beugung des Kopfes weniger stark, infolge davon stemmt sich dann die Glabella unter der Symphyse an, so dass die Circumferentia occipito-frontalis Durchtrittsplanum wird. Die damit verbundene grössere Dehnung der Weichteile erzeugt häufiger Zer-

reissung derselben, ein Punkt, der bei Zangenextraktion des Kopfes, wobei der Drehpunkt willkürlich gewählt werden kann, besondere Berücksichtigung erheischt.

Die Geburt des Rumpfes bietet keine Besonderheiten.

Die Vorderhauptslage setzt entschieden für die Geburt viel ungünstigere Bedingungen als die Hinterhauptslage. Die Gründe hierfür liegen einmal darin, dass bei der Hinterhauptslage das lang ausgezogene, vorangehende Hinterhaupt viel leichter die normal zu vollziehenden Drehungen im Geburtskanal ausführen kann, als die voluminösere Stirn und das Vorderhaupt.

Es macht sich dies gerade beim Durchtritt durch die Beckenenge und den Beckenausgang oft sehr störend geltend. Man sieht dann die Geburt, trotz kräftiger Arbeit, lange Zeit ohne Fortschritt; dreht sich in der Folge das Hinterhaupt noch nach vorn, so wird derselbe Kopf durch dasselbe Becken überraschend leicht geboren. Besonders erschwert ist, wie oben ausgeführt wird, der Austrittsmechanismus, wodurch eine grössere Gefährdung der Weichteile, namentlich bei Zangenentwicklung, gegeben ist.

C. Gesichtslage.

a) Günstige Rotation, Kinn vorn.

Der Geburtsmechanismus bei Gesichtslage vollzieht sich nach denselben Principien wie bei den Schädellagen. An Stelle der Pfeilnaht tritt die Gesichtslinie, d. i. eine als Fortsetzung der Stirnnaht gedachte, über die Nase zum Kinn verlaufende Linie, und an Stelle der kleinen Fontanelle das Kinn.

Die Entstehung der Gesichtslage kann entweder schon in der Schwangerschaft durch im Kinde selbst gelegene Ursachen veranlasst sein: primäre Gesichtslage, oder es bildet sich dieselbe erst im Lauf der Geburt aus da-

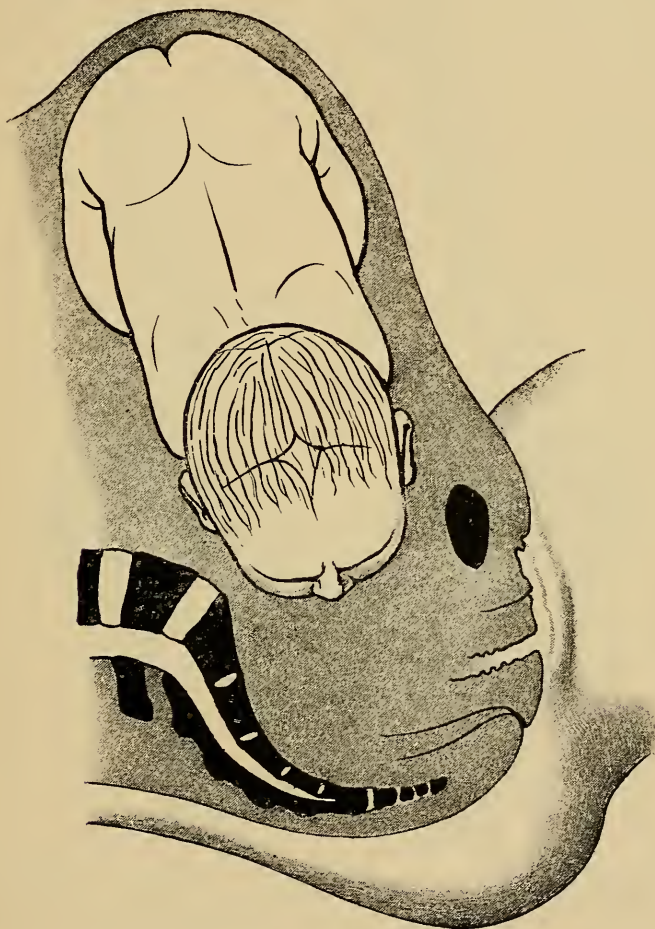


Fig. 44. Eintritt des Kopfes in das Becken bei II. primärer Gesichtslage. Gesichtslinie im queren Durchmesser. Kinn links, Rücken rechts.

durch, dass der Kopf durch irgend einen Umstand aus der Beugehaltung in Streckung übergeführt wird, sekundäre Gesichtslage.

Bei der primären Gesichtslage tritt der Kopf schon in ausgesprochener Streckstellung, also in den Nacken geschlagen mit im queren Durchmesser verlaufender Gesichtslinie (Fig. 44) in den Beckeneingang ein. Bei

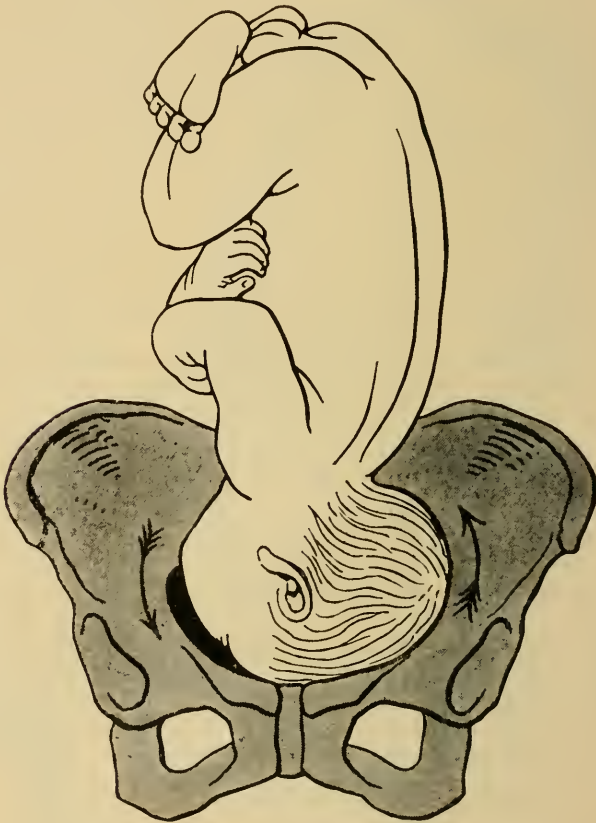
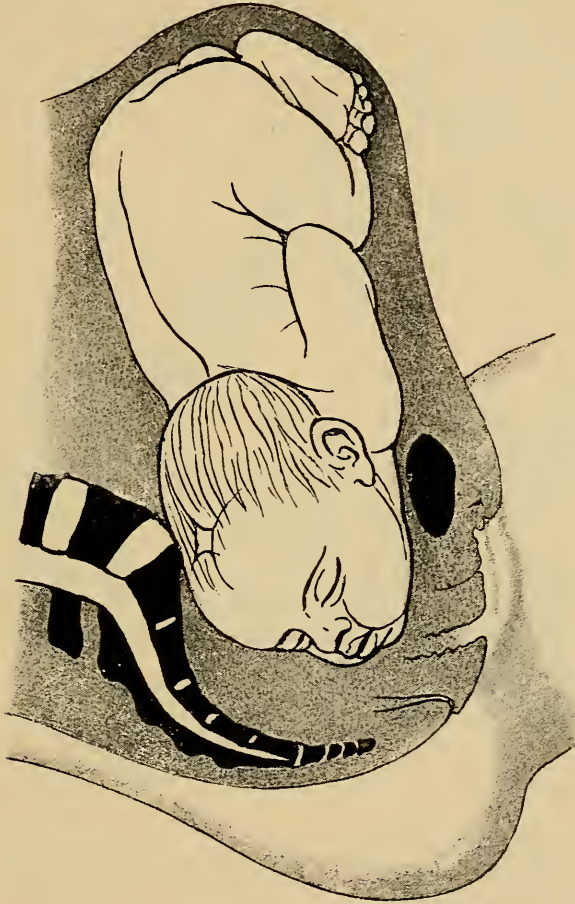
Fig. 45. Entstehung der sekundären Gesichtslage. Übergang des Kopfes aus Beugung in Streckung.

der sekundären Gesichtslage kann der Kopf zuerst in Schädellage stehend gefühlt werden, um dann später in Stirnlage zu erscheinen, bis endlich das Kinn ganz gesenkt wird, wodurch die Gesichtslage endgiltig hergestellt ist.

Die innere Drehung beim Durchtritt durch das Becken besteht darin, dass sich bei nach rechts gerich-



*Fig. 46. Innere Drehung bei II. Gesichtslage (Kinn vorn).
Gesichtslinie im ersten, schrägen Durchmesser, Kinn gesenkt, links
vorn, Rücken rechts.*

tetem Rücken, also bei II. Gesichtslage (Fig. 46) das Kinn senkt und nach links vorn rotiert, wodurch die Gesichtslinie in den ersten schrägen Durchmesser rückt. Vorangehender Teil des Kopfes ist das Gesicht, welches oft bei

langer Geburtsdauer und stärkerer Entwicklung der Geburtsgeschwulst in entstellender Weise verändert wird, so dass die Erkennung desselben beim Touchieren sehr erschwert sein kann. Bei I. Gesichtslage sitzt die Geburtsgeschwulst mehr auf der rechten, bei II. mehr auf der linken Seite des Gesichts.

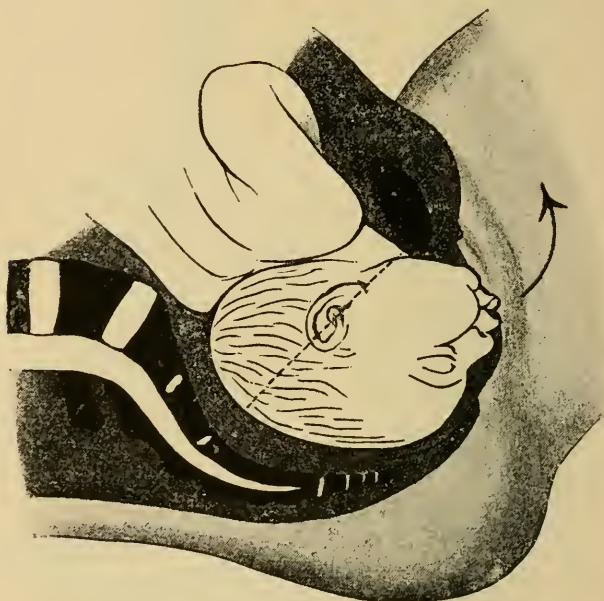


Fig. 47. Vollendete innere Drehung bei II. Gesichtslage (Kinn vorn). Gesichtslinie annähernd im geraden Durchmesser. Kopf extrem gestreckt, Elevation im Sinne des Pfeiles, Durchtrittsplanum Circumferentia trachelo-parietalis postica.

Bei vollendeter innerer Drehung steht der Kopf in extremster Streckung auf dem Beckenboden, das Kinn unterhalb der Symphyse, so dass die Konkavität der Hals-Unterkieferwölbung der hinteren Symphysenwand anliegt. Die Gesichtslinie verläuft annähernd gerade.

Der Austritt des Kopfes erfolgt durch Übergehen

aus stärkster Streckung in die Beugung. Ungünstig ist dabei, dass die im engen Bogen nach hinten zusammengepresste Halswirbelsäule (vergl. auch Fig. 72) durch eine

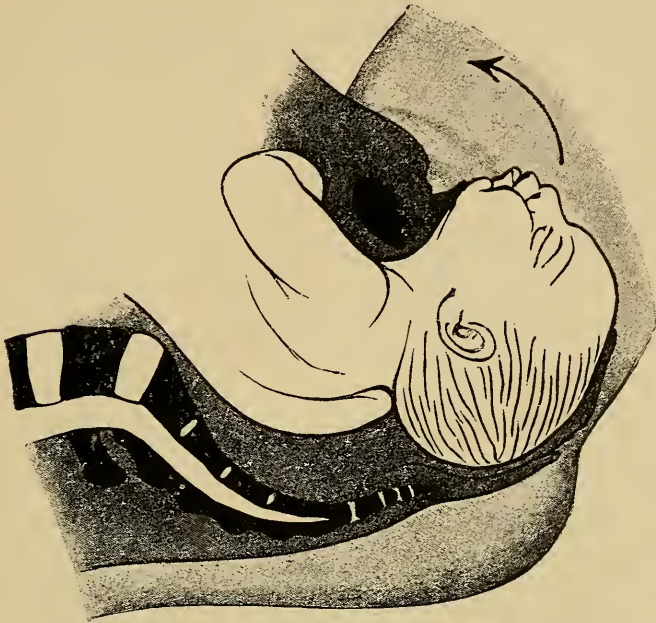

Fig. 48. Austrittsbewegung des Kopfes bei II. Gesichtslage (Kinn vorn). Übergang in Beugung, Elevation im Sinne des Pfeiles.

vollkommene Geradstreckung hindurchgehen muss (Kaltenbach), um in die Beugehaltung übergehen zu können. Die Exkursionsfähigkeit des Kopfes ist die gleiche wie bei der Hinterhauptslage, also eine günstigere als bei Vorderhauptslage.

Da sich die Halswirbelsäule unter der Symphyse als Drehpunkt anstemmt und nicht etwa das Kinn, ist die *Circumferentia trachelo-parietalis postica* (Fig. 47) Durchschnittsplanum.

Beim Durchschneiden des Kopfes durch die Vulva

erscheint zuerst das Kinn, dann Mund, Nase, Stirn, Vorderhaupt und zuletzt das Hinterhaupt.

Die Gesichtslage kann, wenn sich das Kinn senkt und nach vorn rotiert, spontan geboren werden, aber auch hier ist der Durchtritt des Kindes durch den Geburtskanal infolge der abnormen Haltung des Kopfes, und da derselbe ungünstigere Durchmesser präsentiert, wesentlich erschwert. In vielen Fällen (ca. 30⁰/₀) von Gesichtslagen wirkt ausserdem noch komplizierend ein enges Becken, das auch in der Entstehung der Gesichtslage eine Rolle spielt, hier also ungleich häufiger ist als bei Hinterhauptslagen.

Aber nicht nur die Mutter ist mehr gefährdet, sondern ganz besonders auch das Kind, indem bei der forcierten Streckung des Kopfes die Nerven und Gefässe der vorderen Halsfläche bedenkliche Überdehnungen und Kompressionen erleiden können.

b) Ungünstige Rotation, Kinn hinten.

Wie bei Hinterhauptslagen als abnorme Drehung das Hinterhaupt statt nach vorn bisweilen nach hinten rotiert, so dreht sich auch bei Gesichtslagen in seltenen Fällen das Kinn nach hinten statt nach vorn. Da hierbei für gewöhnlich die Geburt völlig zum Stocken kommt, das Kind nicht geboren werden kann, wird hiefür eine eigene Bezeichnung nicht beliebt. Man unterscheidet nur erste und zweite Gesichtslage und benennt die Lage mit Angabe der Stellung des Kinnes, als „Kinn vorn“ oder „Kinn hinten“.

Dreht sich das Kinn beim Durchtritt durch das

Becken nach hinten, so kommt also bei II. Gesichtslage die Gesichtslinie in den zweiten schrägen Durchmesser zu stehen.

Auf dem Beckenboden steht dann der Kopf wiederum in extremster Streckung, die Gesichtslinie annähernd ge-

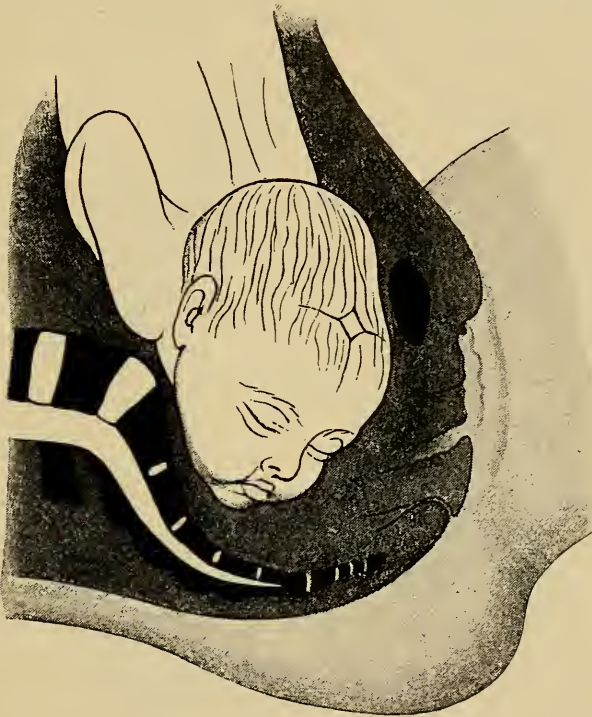


Fig. 49. Ungünstige Rotation des Kinnes nach hinten bei II. Gesichtslage. Gesichtslinie im zweiten schrägen Durchmesser.

rade, das Kinn in der Gegend der linken Symphysis sacro-iliaca.

Wie bei der Vorderhauptslage in der Regel noch auf dem Beckenboden das Hinterhaupt nach vorn rotiert, so dreht sich auch hier meist noch das Kinn nach vorn, wodurch der oben beschriebene Austritt ermöglicht wird. Bleibt ausnahmsweise das Kinn hinten, so ist hierbei ein Aus-

trittsmechanismus deshalb unmöglich, weil dem Kopf und der Wirbelsäule in dieser Haltung und Stellung jede weitere Excursionsfähigkeit im Sinne der Elevation um die Symphyse herum fehlt. Die Lage ist jetzt eine absolut ungünstige geworden und die Beendigung der Geburt ist nur durch eingreifende Kunsthilfe zu ermöglichen.

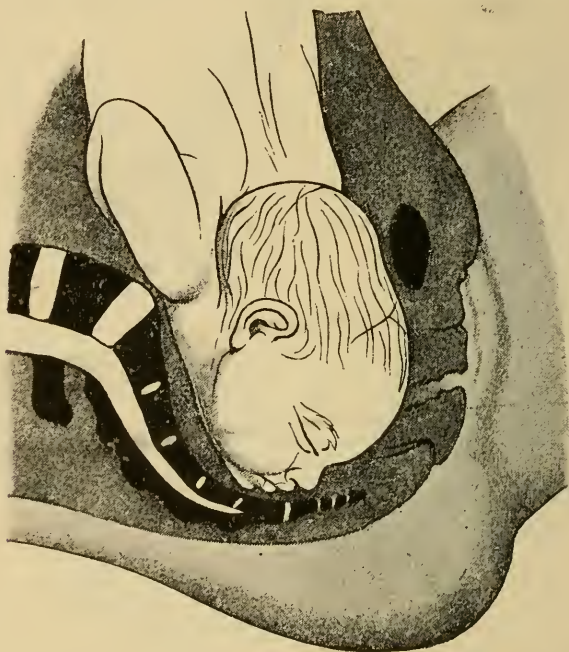


Fig. 50. Vollendete Drehung bei II. Gesichtslage. Ungünstige Rotation des Kinnes nach hinten. Gesichtslinie annähernd im geraden Durchmesser. Extremste Streckung des Kopfes.

D. Stirnlage.

Bei der Stirnlage befindet sich der Kopf in einer Streckhaltung, welche etwa in der Mitte zwischen der bei Gesicht- und Hinterhauptslagen eingenommenen Haltung liegt. Nicht selten sieht man, dass beim Vorücken des Kopfes sich eine Stirnlage spontan durch

weitere Streckung oder Beugung des Kopfes in eine Gesicht- oder Hinterhauptslage umwandelt.

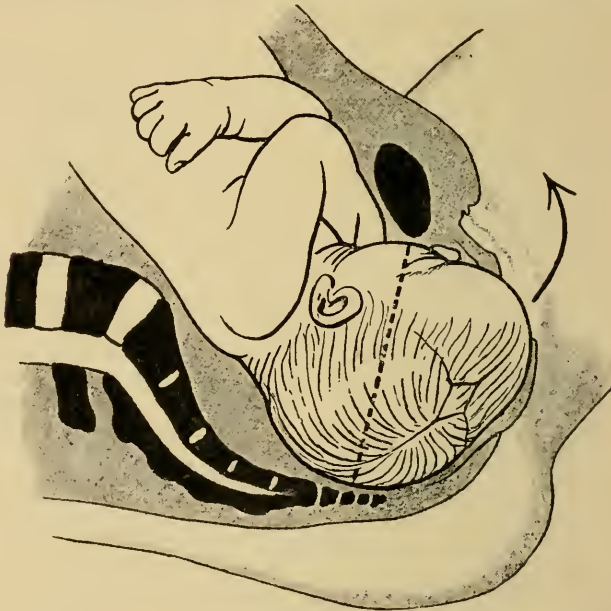Bleibt der Kopf in Stirnlage, so rückt er mit quer stehender Stirnnaht in das Becken herein und dreht sich erst auf dem Beckenboden so, dass die Stirnnaht in einen der schrägen Durchmesser zu stehen kommt. Meist rotiert hierbei das Gesicht nach vorn, in seltenen, dann besonders ungünstigen Fällen dreht sich das Gesicht nach hinten, so dass ähnliche Verhältnisse entstehen wie bei Gesichtslagen mit Rotation des Kinnes nach hinten.

Der vorangehende Teil des Kopfes ist die Stirn, welche in ganzer Höhe, von Nase bis grosser Fontanelle, abgetastet werden kann. Die Kopfgeschwulst bildet sich oberhalb der Nasenwurzel, lässt die Stirn auffallend vortreten, so dass das Gesicht einmal sehr hoch erscheint und der Schädel von der Stirn ab mehr oder weniger steil nach hinten zu abfällt. (Vergl. Fig. 8.)

Beim Durchtritt durch die Vulva stemmt sich als Hypomochlion gegen die Symphyse je nach der nicht ganz konstanten Haltung des Kopfes die Nasenwurzel oder eine Seite des Oberkiefers an (Fig. 51). In räumlich günstigen Fällen kann nun der Kopf in der Weise durchschneiden, dass zuerst die Augen und die Stirn in der Vulva sichtbar werden. Durch kombinierte sagittale und laterale Beugung des Kopfes, die durch Mitbeteiligung der Hals- und Brustwirbelsäule ein extremes Mass erreichen muss, tritt nacheinander Vorderhaupt, Scheitel und Hinterhaupt über den Damm. Nach dessen Retraktion in den Nacken erscheint ähnlich wie bei der Gesichtslage unter der Symphyse durch Streckung des Kopfes

der übrige Teil des Gesichtes, d. i. der untere Teil des Oberkiefers, Mund und Kinn.

Das Ungünstigere beim Durchschneiden der Stirnlage gegenüber dem Austrittsmechanismus der Gesichtslage liegt also darin, dass der Kopf nicht in ausgesprochener Streckung liegt, so dass die Exkursionsfähigkeit desselben



*Fig. 51. Vollendete innere Drehung bei II. Stirnlage. Stirnnah
im ersten schrägen Durchmesser. Elevation im Sinne des Pfeiles.
Durchtrittsplanum Circumferentia maxillo-occipitale.*

eine geringere ist. Dazu kommt weiterhin als erschwerendes Moment, dass das Durchtrittsplanum, der Umfang von Oberkiefer zum Hinterhaupt, beträchtlich grösser ist, da er zu den grössten der grossen Schädelumfänge zählt.

Die Schwierigkeiten für den Austritt summieren sich demnach bei Stirnlagen so weitgehend, dass nur bei kleinen Früchten und durch sehr intensive, ausdauernde Kraftleistung seitens der Mutter eine Spontangeburt er-

möglichst werden kann. In der Regel muss auch hier die Geburt durch Kunsthilfe beendet werden, welche durch Perforation und Verkleinerung des Kopfes Gebärmöglichkeit schafft, falls nicht eine andere, günstigere Kindeslage herbeigeführt werden kann. (Vergl. Anh. pag. 84 u. ff.)

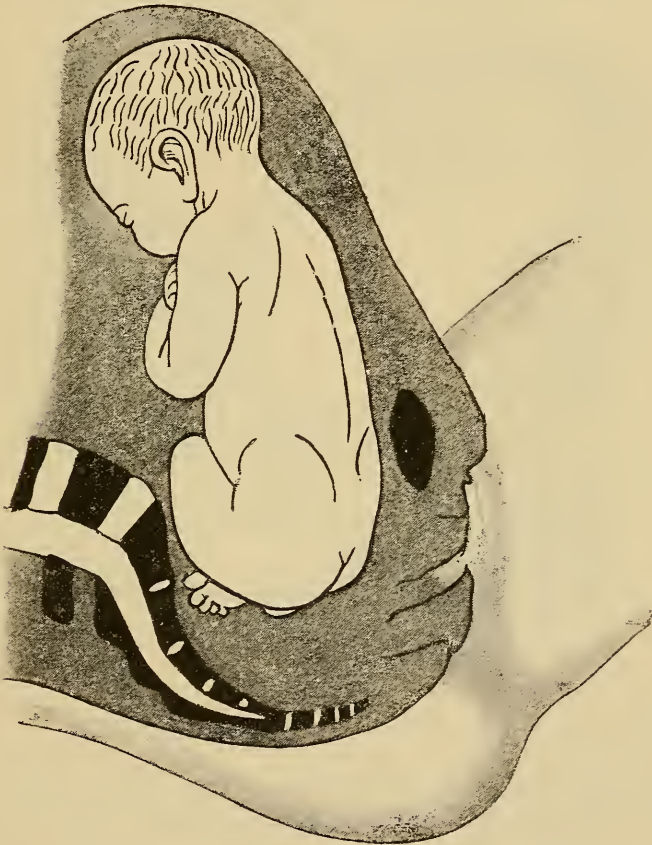


Fig. 52. II. Steisslage in Beckenweite.

E. Beckenendlagen.

Steisslage.

Da das Beckenende nicht wie der Kopf durch Gelenke mit dem Rumpfe verbunden ist, muss hier noch

mehr als bei den Kopflagen der anschliessende Teil der Wirbelsäule d. i. die Lendenwirbelsäule an den Rotationen des vorangehenden Teiles partizipieren. Die Beweglichkeit der Wirbelsäule kann aber niemals der eines Gelenkes gleichkommen. Es vollziehen sich deshalb hierbei die forcierten Bewegungen des vorangehenden Teiles

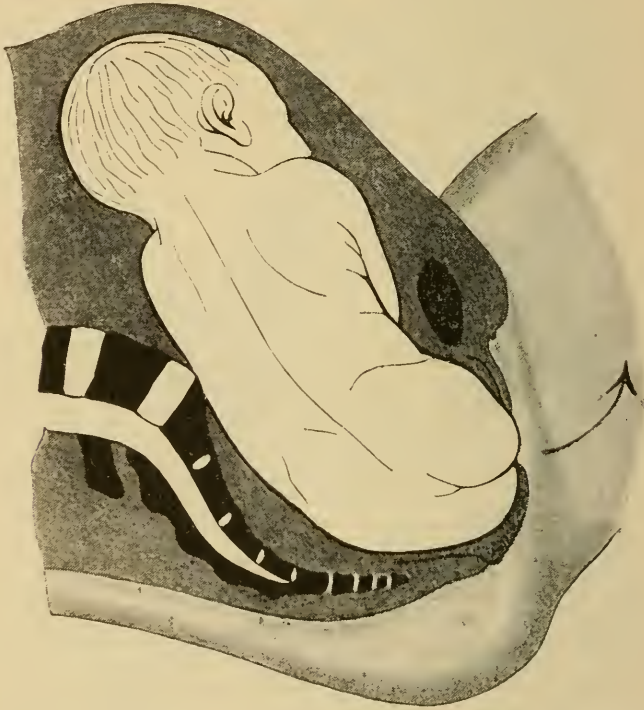
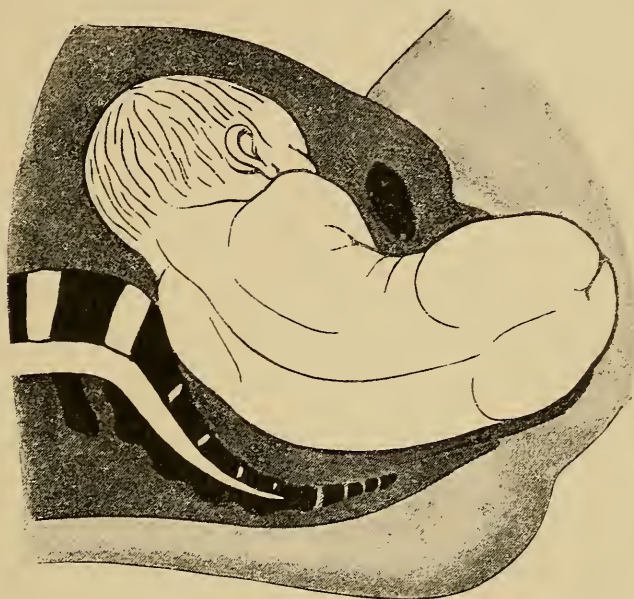


Fig. 53. II. Steisslage im Beckenausgang. Lateralflexion der Lendenwirbelsäule. Beginnende Elevation im Sinne des Pfeiles.

beim Austrittsmechanismus schwieriger und langsamer; dieselben erfordern andauernde und intensive Geburtsarbeit. Der Eintritt und Durchtritt des Steisses durch das Becken erfolgt nach denselben Grundsätzen, welche bei der Schädellage für den Durchtritt des Kopfes gelten. Der grosse Durchmesser des vorangehenden Teiles,

d. i. ist hier die Hüftenbreite, steht im Beckeneingang, annähernd im queren Durchmesser, dreht sich in Beckenweite und Beckenenge in einen schrägen Durchmesser und zwar häufiger mit dem Rücken nach vorn, so dass



*Fig. 54. Austrittsbewegung des Steisses bei II. Steisslage.
Extreme Lateralflexion.*

bei I. Beckenendlage die Hüftenbreite im zweiten schrägen Durchmesser verläuft, bei II. Lage im ersten; im Beckenausgang tritt die Hüftenbreite in den geraden Durchmesser. Dabei steht die vordere Steisschälfte infolge einer Drehung des fötalen Beckens um seine Sagittalachse tiefer als die hintere.

Die Austrittsbewegung erfolgt durch starke Lateralflexion der Lendenwirbelsäule (Fig. 54), wobei sich die eine Hüftgend unter der Symphyse anstemmt.

Bleibt nun weiterhin die Haltung des Fötus ganz

normal, wobei namentlich von Bedeutung ist, dass die Arme vor der Brust gekreuzt sind und der Kopf mit dem Kinn auf die Brust gesenkt, also gebeugt ist, so dass die *Circumferentia suboccipito-frontalis* als grösster Umfang zum Durchtritt durch das Becken kommt, so kann nach dem Durchschneiden des Steisses in der nächsten Wehe der obere Rumpfteil und Kopf spontan geboren werden.

Hat sich dagegen die Haltung der Frucht geändert, so dass die Arme neben dem Kopf in die Höhe geschlagen sind oder der Kopf aus der Beugung in eine für den Durchtritt durch das Becken ungünstigere Haltung gerückt ist (Fig. 3 p. 3), oder begegnet die weitere Geburt derselben wegen der Grösse des Kopfes oder wegen etwaiger Beckenverengerungen Schwierigkeiten, so muss sofort in weiter unten bei der Extraktion näher zu erörternder Weise eingegriffen werden, da nach der Geburt des Nabels eine Kompression der Nabelschnur unvermeidlich ist, wodurch das Kind augenblicklich in höchste Lebensgefahr gerät.

Die verschiedenen Unterarten der Beckenendlage verhalten sich hinsichtlich des Geburtsmechanismus und der Behandlung im wesentlichen gleich.

Man unterscheidet:

Steisslage	{	gedoppelt, Füße neben dem Steiss (vergl. Haltung in Fig. 1).	{	Vollkommen,
		einfach, untere Extremitäten am Abdomen hinaufgeschlagen.		beide Füße bez. Kniee vorliegend,
Fusslage	{	Untere Extremitäten ganz gestreckt	{	unvollkommen,
Knielage	{	im Knie gebeugt	{	ein Fuss bez. Knie vorliegend.

In der Prognose für das Kind machen sich dabei folgende Unterschiede geltend.

Der Umfang des vorangehenden Teiles ist, je nachdem es sich um einfache oder doppelte Steisslage, oder um vollkommene oder unvollkommene Fuss- bez. Knie- lage handelt, verschieden gross. Den grössten Umfang bietet natürlich der vorangehende Teil bei Beckenendlagen dar, wenn die Füsse neben dem Steiss liegen, Steiss-Fusslage.

Es ist dies aber nicht etwa ungünstig für den Verlauf der Geburt, sondern im Gegenteil insofern günstig, als dadurch der Umfang des vorangehenden Teiles dem der Schulterbreite und des nachfolgenden Kopfes sich nähert.

Der Austritt der oberen Rumpfhälfte und des nachfolgenden Kopfes muss nun aber stets so rasch als möglich erfolgen, da ja das Kind von dem Augenblick an, in welchem der Steiss durchgeschnitten hat, in absoluter Lebensgefahr sich befindet. Je mehr Raum das Beckenende als vorangehender Teil bei seinem Durchtritt durch den Geburtskanal beansprucht hat, je mehr dasselbe die Weichteile ausgeweitet hat, um so leichter und rascher wird sich die Geburt des oberen Teiles des Kindes vollziehen.

Der Ringumfang der Hüften beträgt nach Kaltenbach nur 27 cm, das günstigste Durchtrittsplanum des Kopfes aber, die Circumferentia suboccipito-frontalis 32,75 cm, eine Grösse, welcher der Umfang der Hüften samt den anliegenden unteren Extremitäten mit einer Zahl von 32 cm nahezu gleichkommt. Dabei ist ferner

noch zu beachten, dass ein den Rumpf fest umschnürender Muttermund Anlass zum Emporschlagen der Arme und zur Streckung des Kopfes geben kann.

F. Querlagen.

Die Querlagen zählen zu den absolut ungünstigen Lagen, in welchen in der Regel das Kind ohne Kunsthilfe spontan nicht geboren werden kann.

Zwei im allgemeinen seltene Möglichkeiten bestehen jedoch, unter welchen spontaner Austritt der Frucht beobachtet wird, d. i. die „Selbstentwicklung“ *Evolutio spontanea*, und die Geburt „*conduplicato corpore*“. Zu beiden Vorkommnissen ist eine ganz ungewöhnliche, eigentlich nur bei faultoten, matschen oder ganz kleinen Früchten zu beobachtende Beweglichkeit der ganzen Wirbelsäule des Fötus nötig, die eine kautschukartige Verbiegung des Kindes ermöglicht.

Die Selbstentwicklung (Fig. 55, 56 u. 57) vollzieht sich in folgender Weise. Das Kind liegt zunächst in Querlage mit vorgefallenem Arm. Die diesem Arme zugehörige Schulter tritt unter starker Ausziehung in das Becken ein, so dass sich der Nacken und die seitlichen Halspartien an den hinteren Symphysenrand anlegen; über bez. seitlich von der Symphyse liegt der Kopf.

An der hinteren Beckenwand, also in der Kreuzbeinaushöhlung tritt nun unter extremster Beugung der ganzen Wirbelsäule der Rücken der Frucht herunter. Langsam verschiebt sich der Rumpf des Kindes so, dass das Beckenende neben und hinter der Schulter tiefer tritt.

Zum Durchschneiden kommt zuerst die Schulter, dann nacheinander Brust, Bauch, endlich der Steiss mit den unteren Extremitäten, womit der Rumpf geboren ist (Fig. 56, 57). Der Kopf tritt wie bei den Beckenendagen als nachfolgender durch.

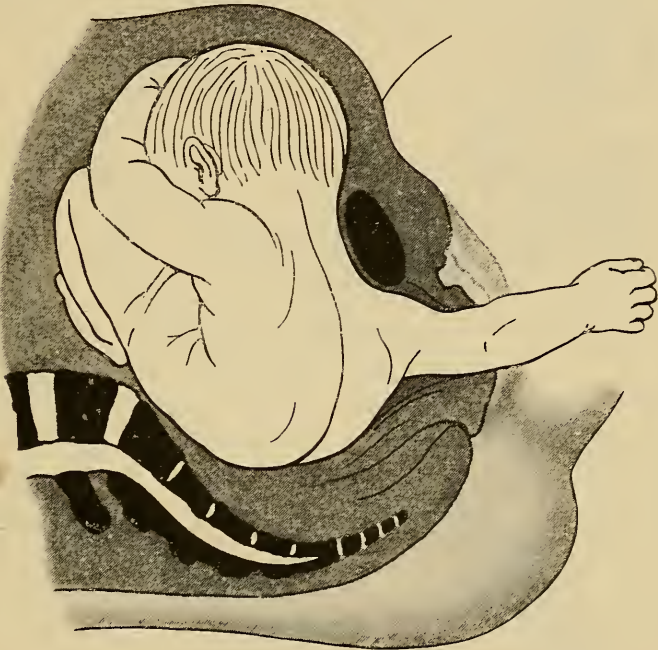
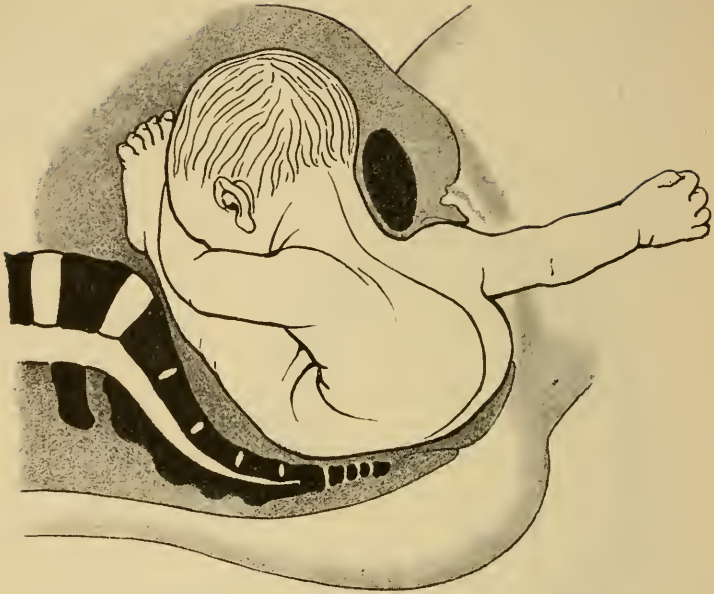


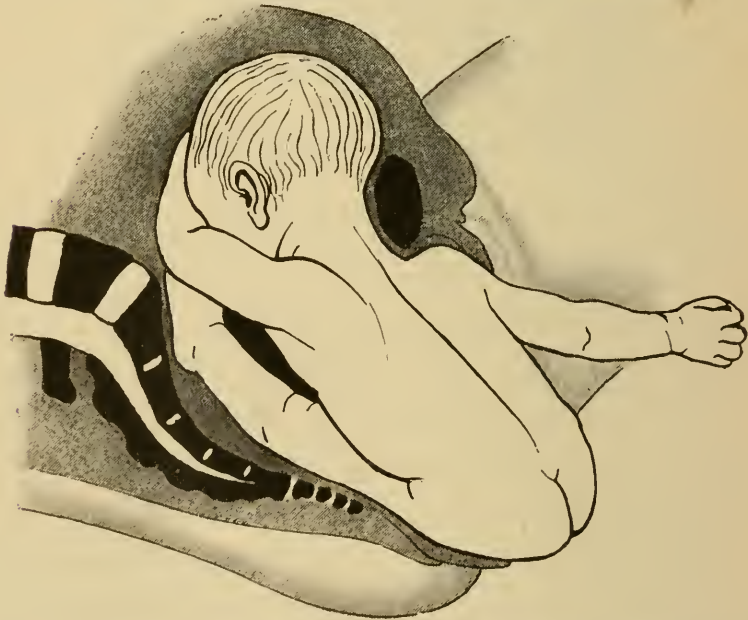
Fig. 55. Vorgang der Selbstentwicklung bei Querlage. I. Akt. Tiefstand der vorliegenden Schulter, Zusammenpressen des Rumpfes.

Die Ausstossung eines in Querlage liegenden Fötus „conduplicato corpore“ erfordert womöglich ein noch stärkeres Zusammenpressen der Frucht, so dass dieser Vorgang noch seltener und nur bei unreifen Früchten beobachtet werden kann.

Es erfolgt hier beim Durchtritt durch das Becken keine Verschiebung der Wirbelsäule wie bei der Selbstentwicklung.



*Fig. 56. Vorgang der Selbstentwicklung bei Querlage. II. Akt.
Heruntertreten des Steisses an der hinteren Beckenwand.*



*Fig. 57. Vorgang der Selbstentwicklung bei Querlage. III. Akt.
Geburt des Steisses.*

Zunächst tritt die vorliegende Schulter, deren zugehöriger Arm vorgefallen ist, in das Becken herein. Nun aber presst sich der Kopf so in das Abdomen der Frucht, dass Rumpf und Kopf zusammen und gleichzeitig das Becken passieren. (Fig. 58.)

Als dritte Möglichkeit für die Spontangeburt in Quer-

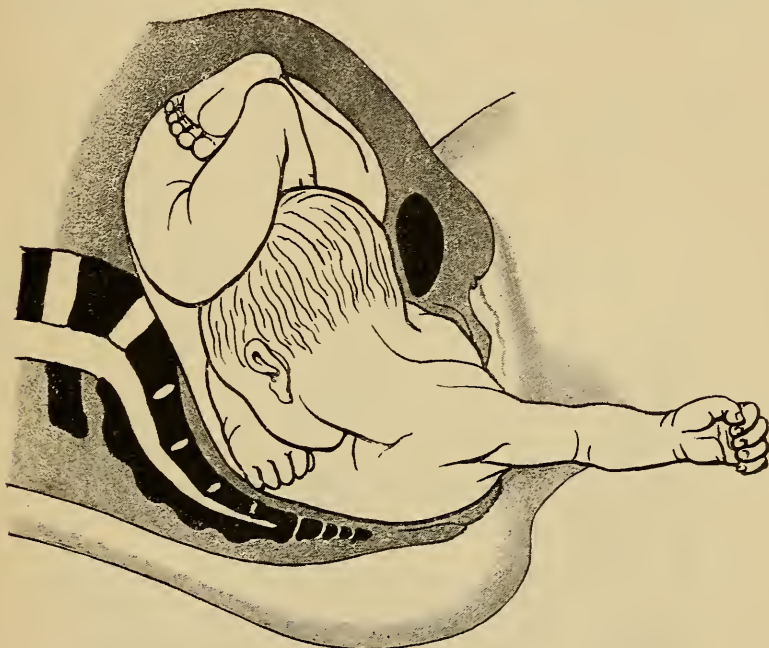


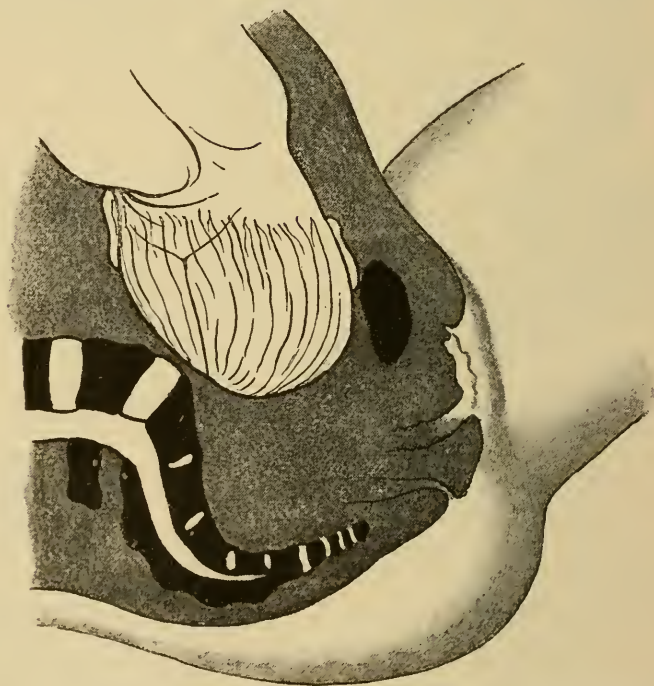
Fig. 58. Ausstossung der Frucht *conduplicato corpore* bei Querlage.

lage sich zur Geburt stellender Früchte ist noch die sogenannte „Selbstwendung“, *Versio spontanea*, zu erwähnen, bei welcher ohne typischen Mechanismus und über dem Beckeneingang die noch bewegliche Frucht sich von selbst allmählich aus der Querlage in eine Schädellage oder Steisslage begiebt.

Anhang.

Pathologischer Einstellungsmechanismus bei engem Becken.

Das platte und das allgemein gleichmässig verengte Becken führt zu charakteristischen, typischen Ab-



*Fig. 59. Vordere Scheitelbeinstellung bei rhachitisch-plattem Becken.
Nägele'sche Obliquität der Pfeilnaht.*

weichungen vom normalen Mechanismus der Einstellung des Kopfes in den Beckeneingang, deren Kennt-

nis bei der überwiegenden Häufigkeit des Vorkommens dieser Beckenverengungen gegenüber allen anderen notwendig wird.

Die abnormen Einstellungen fassen in sich „Nägele'sche Obliquität der Pfeilnaht“, „vordere oder hintere Scheitelbeinstellung“ und die „Hinterhauptsbeinstellung“.

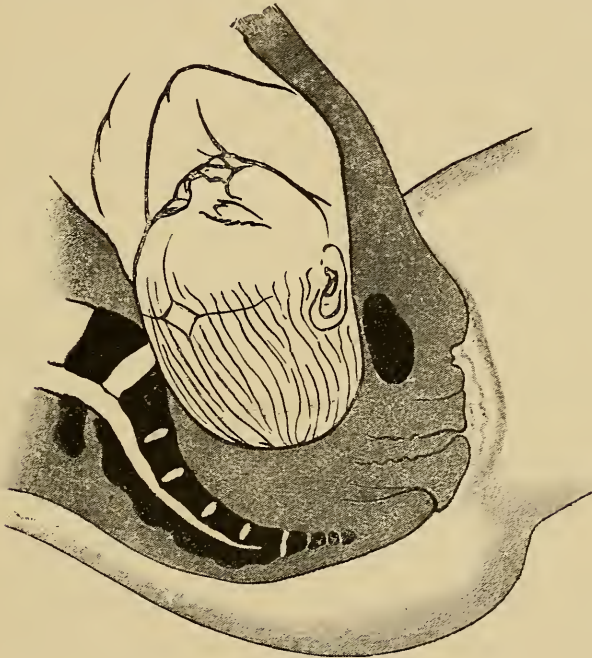

Fig. 60. Hinterhauptsbeinstellung bei allgemein gleichmässig verengtem Becken. Kopf stark gesenkt, Tiefstand der kleinen Fontanelle.

Die Nägele'sche Obliquität der Pfeilnaht kommt durch eine Rotation des Kopfes um seine Fronto-occipitalachse zu stande, so dass der Kopf seitlich und zwar nach hinten zu gebeugt wird, und die Pfeilnaht nicht in der Mitte des Beckens, sondern nahe dem Promontorium verläuft. Vorangehender Teil des Kopfes wird dadurch das nach vorn gelegene, also bei II. Schädellage das linke Scheitelbein. (Fig. 59.)

Im geringen Grade findet sich, wie oben (Seite 25) erwähnt, diese Obliquitätsstellung der Pfeilnaht auch bei normalem Becken. Das beim platten Becken stärkere Vorspringen des Promontorium verursacht eine in Fig. 59 wiedergegebene, extreme Rückwärtsrotation der Pfeilnaht.

Seltener als diese Stellung der Pfeilnaht ist eine entgegengesetzte Drehung des Kopfes um die Fronto-occipitalachse, Lateralflexion des Kopfes nach vorn, so dass die Pfeilnaht nahe der Symphyse verläuft und vorliegender Knochen das hintere Scheitelbein wird (Litzmann). Die Drehung kann hierbei so ausgesprochen werden, dass man das nach hinten gelegene Ohr im Muttermund fühlt (Ohrlage). Bei dieser vorderen oder hinteren Scheitelbeinstellung ist der Kopf zugleich um seine Querachse rotiert, so dass das Vorderhaupt tiefer steht als das Hinterhaupt (Fig. 59).

Beim allgemein verengten Becken nimmt der Kopf schon im Beckeneingang extreme Beugehaltung ein, so dass die kleine Fontanelle tiefer steht als die grosse. Vorangehender Teil des Kopfes wird dadurch das Hinterhaupt, „Hinterhauptsbeinstellung“ (Fig. 60).

Übersicht der geburtshilflichen Operationen.

Gemäss der Einteilung der Geburt in drei Perioden, nämlich Eröffnungs-, Austreibungs- und Nachgeburtsperiode, teilt man auch die geburtshilflichen Operationen in drei Gruppen.

I. Vorbereitende Operationen (Eröffnungsperiode):

- a) künstliche Eröffnung der Geburtswege (Muttermund, Scheide und äussere Genitalien);
- b) Blasensprengung;
- c) Einleitung der Frühgeburt und des Abortus;
- d) Wendung;
- e) Reposition vorgefallener Teile (Nabelschnur, obere Extremitäten);
- f) Symphyseotomie.

II. Entbindende Operationen (Austreibungsperiode):

- a) Entwicklung eines lebenden Kindes auf natürlichem Wege:
 - 1. Zange,
 - 2. Manuelle Extraktion;
- b) Entwicklung eines verkleinerten Kindes auf natürlichem Wege:

1. Perforation mit Cephalothrypsie oder Cranioklasie,
2. Decapitation, Embryotomie;
- c) Entwicklung eines lebenden Kindes auf künstlichem Wege:
 1. Sectio caesarea,
 2. Laparatomie bei Extrauterin gravidität.

III. Expression und manuelle Lösung der Nachgeburt.

Im Plane des vorliegenden Buches liegt es, in folgendem nur diejenigen Operationen wiederzugeben, deren Technik am geburtshilflichen Phantom zu erlernen ist, also die Wendung, Zange, manuelle Extraktion, Perforation mit Cranioklasie, resp. Cephalothrypsie und Decapitation.

Kapitel III.

Die Wendung.

Unter „Wendung“ versteht man eine künstliche Umwandlung der einen Kindeslage in eine andere. Der Zweck der Wendung wird am offenkundigsten bei der am häufigsten zu dieser Operation Veranlassung gebenden Indikation, nämlich bei pathologischer Lage, z. B. Querlage, Gesichtslage Kinn hinten, Stirnlage etc., Lagen, in welchen das Kind nicht geboren werden kann.

Durch die Wendung wird eine physiologische Lage hergestellt, so dass die Geburt weiterhin je nach den Umständen entweder der Natur überlassen oder durch Kunsthilfe beendet werden kann.

Andererseits wird aber die Wendung auch ausgeführt, um dadurch eine Lage herzustellen, welche die sofortige künstliche Beendigung der Geburt ermöglicht, in Fällen, bei welchen Gefahren für Mutter und Kind eine solche indicieren, die gegebene Lage aber eine operative Entbindung nicht sogleich gestattet. (Vergl. Punkt 5 der Indikationen zur Wendung auf den Fuss auf pag. 69.)

Es ist klar, dass man durch die Wendung den Fötus stets in eine solche Lage bringt, welche günstige Bedingungen für die Ausstossung oder Ausziehung der

Frucht bietet. Solche Lagen sind aber nur die Hinterhauptslagen und die Beckenendlagen, unter welcher letzteren wiederum die Unterart „Fusslage“ die beste Handhabe für weitere operative Eingriffe darbietet. Demzufolge hat man zu unterscheiden zwischen „Wendung auf den Kopf“ und „Wendung auf den Fuss bez. die Füße“.

Bezüglich der Ausführung der Wendung bestehen drei Operationsverfahren:

1. Die äussere Wendung;
2. Die kombinierte (indirekte) Wendung;
3. Die innere (direkte) Wendung.

Bei der „äusseren Wendung“ wird die Änderung der Kindeslage nur durch äussere Handgriffe, unter Umständen sogar nur durch zweckentsprechende Lagerung der Kreissenden erzielt.

Bei der „kombinierten Wendung“ geht der Operateur mit einem oder zwei Fingern in den Uterus ein, während die andere Hand von aussen das Kind verschiebt.

Die „innere Wendung“ unterscheidet sich von der kombinierten dadurch, dass hierbei eine ganze Hand zum Erfassen des Kindes in den Uterus eingeführt wird, während wiederum die andere Hand durch äussere Griffe mithilft. Es wird also auch bei dem letzteren Verfahren „kombiniert“ gewendet.

Bei allen Wendungsverfahren soll der „äusseren Hand“ bei der Umdrehung des Kindes im Uterus der Hauptteil der Arbeit zufallen.

Welches von diesen drei Verfahren im jeweiligen Falle angewendet werden soll, ist nicht dem Operateur

zur freien Wahl gegeben, sondern vielmehr von den bestehenden Verhältnissen abhängig zu machen.

Die äussere Wendung ist nur ausführbar zur Wendung auf Kopf oder Steiss und erfordert eine im allgemeinen bei Ankunft des Arztes nur selten mehr vorhandene Beweglichkeit des Kindes. Sie stellt, da die inneren Genitalien nicht berührt werden, das schonendste Verfahren dar, kann aber wegen ihrer Vorbedingungen nur selten ausgeführt werden.

Ob kombinierte (indirekte) oder innere (direkte) Wendung, ist in der Hauptsache abhängig von der Weite des Muttermundes und der Beweglichkeit des Kindes.

Wendung in Schädellage.

Veranlassung zur „Wendung auf den Kopf“ ist gegeben, wenn bei sonst normalen Verhältnissen der Kopf vom Beckeneingang abgewichen ist, also eine Schief- bez. Querlage besteht. Ist die Fruchtblase noch erhalten und das Kinn gut beweglich, so kann die beabsichtigte Schädellage durch Verschieben des Kopfes von aussen oder gelegentlich allein durch Lagerung der Kreissenden herbeigeführt werden.

Man legt zu diesem Behufe die Frau auf die Seite, nach welcher der Kopf abgewichen ist. Ist also der Kopf z. B. bei erster Schädellage auf das rechte Darmbein getreten, wodurch die Entstehung einer zweiten Querlage eingeleitet ist, so bringt man die Frau in rechte

Seitenlage. Der Uterus fällt dann mit dem Rumpfe des Kindes ebenfalls nach rechts, wobei der untere Teil desselben mit dem Kopfe nach links ausweicht. Durch entsprechenden Druck auf das Kind lässt sich natürlich leicht diese Verschiebung des kindlichen Körpers durch äussere Handgriffe begünstigen, indem die eine Hand

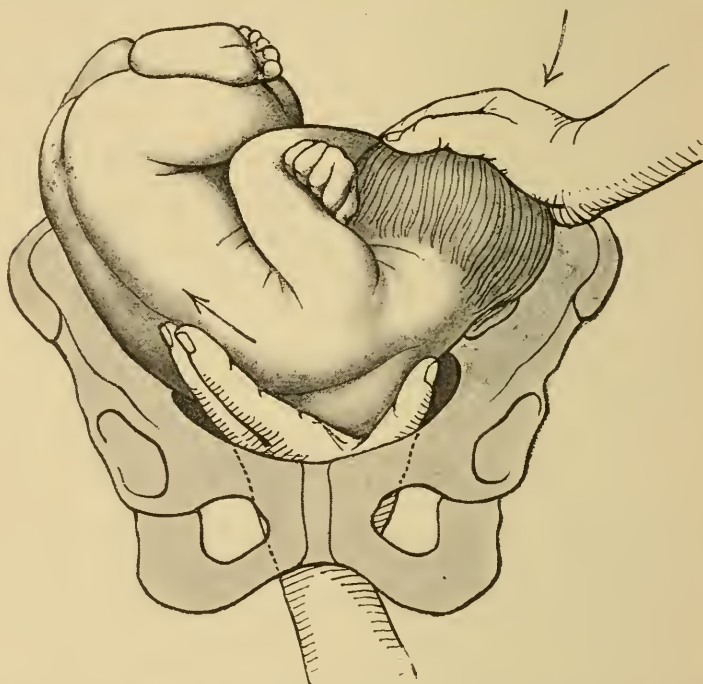


Fig. 61. Innere Wendung auf den Kopf nach d'Outrepont.

den Steiss in die Höhe drängt, die andere den Kopf über den Beckeneingang bringt. Kommt man durch Lagerung und äussere Handgriffe allein nicht zum Ziele, so kann man versuchen, durch innere Einwirkung den Kopf median zu stellen.

Braxton Hicks empfahl hierzu, mit einem oder zwei Fingern durch den Muttermund bez. Cervicalkanal an den vorliegenden Teil, also z. B. die Schulter, anzugehen und

denselben nach der dem Kopf entgegengesetzten Seite emporzudrängen, während die andere Hand von aussen den Kopf über den Beckeneingang drängt.

Ähnlich ist das Verfahren von d'Outrepont, nach welchem, wie Fig. 61 zeigt, die ganze Hand an die Schulter zum Wegdrängen derselben angelegt wird; die andere Hand sucht in derselben Weise wie vorhin den Kopf richtig zu stellen.

Wohl selten nur noch geübt ist endlich zur Wendung auf den Kopf die von Busch empfohlene Methode, wonach der Kopf mit der ganzen Hand von innen „nach Art einer Kegelmugel“ erfaßt und über das Becken geleitet wird.

Die Vorbedingungen zur Wendung auf den Kopf sind:

1. Der Kopf des Kindes darf nicht zu weit vom Beckeneingange entfernt sein.
2. Die Blase soll noch stehen oder jedenfalls noch nicht lange gesprungen sein, so dass das Kind noch leicht beweglich ist.

Günstige Gelegenheit bietet sich also eigentlich nur beim Beginne der Geburt, wo eben diese Vorbedingungen noch gegeben sind.

Kontraindikationen sind:

1. Enges Becken, welches den Eintritt des vorangehenden Kopfes hindert.
2. Notwendigkeit einer sofortigen Beendigung der Geburt, z. B. Extremitätenvorfall, Blutungen bei Placenta praevia.

Die Wendung auf den Steiss fällt im wesent-

lichen unter dieselben Gesichtspunkte wie die Wendung auf den Kopf und wird an deren Stelle ausgeführt, wenn der Steiss bei Querlagen dem Beckeneingange näher liegt.

Beiden Operationen gemeinsam ist der Vorteil, dass die betreffende Lage gelegentlich durch äussere Griffe allein hergestellt werden kann. Beide haben aber auch die Nachteile gemein, dass die Fixierung der Lage nicht so sehr in die Hand des Operateurs gelegt ist, vielmehr nur bei kräftigen Wehen erwartet werden kann, sowie, dass niemals sofort der über den Beckeneingang gebrachte Teil des Kindes zur Extraktion desselben eine Handhabe bietet, so dass die Beendigung der Geburt nicht ohne weiteres möglich ist.

Über das Häufigkeitsverhältnis der „Wendung auf den Kopf“ gegenüber der „Wendung auf den Fuss“ mögen folgende statistische Zahlen aus der geburtshilflichen Statistik des Grossherzogtums Baden einen Anhaltspunkt geben:

Im Zeitraum 1886/95 ereigneten sich im Lande pro Jahr durchschnittlich 52 417 Geburten; darauf entfielen 45 Wendungen auf den Kopf gegen 821 Wendungen auf den Fuss, das ist ein Verhältnis von 1 : 18.

(Aus den statistischen Mitteilungen für das Grossherzogtum Baden, Band XIII, Nr. 7. 8. Jahrgang 1896.)

Wendung in Fusslage.

Die „Wendung auf den Fuss“ kann nur durch Zuhilfenahme innerer Handgriffe ausgeführt werden, da hierbei ausser der Lage auch die Haltung des Kindes bez. der unteren Extremitäten geändert werden muss. Es kommen hier also nur zwei Methoden in Frage, nämlich die „kombinierte“ (indirekte) Wendung und die „innere“ (direkte) Wendung. Wenn möglich ist die kom-

binierte Wendung als das weniger eingreifende Verfahren der inneren Wendung vorzuziehen. Die kombinierte Wendung erfordert aber eine grössere Beweglichkeit des Kindes als die innere Wendung.

Indiciert ist die Wendung auf den Fuss unter folgenden Umständen:

1. Wenn bei Querlagen die Wendung auf den Kopf nicht mehr ausführbar ist oder aus anderen Gründen, z. B. wegen engen Beckens, nicht thunlich erscheint.
2. Bei pathologischen Kopflagen, z. B. Gesichtslage Kinn hinten, Stirnlage, sowie bei pathologischer Einstellung (z. B. hintere Scheitelbeinstellung, vergl. auch Punkt 6!).
3. Bei Vorfall von Extremitäten oder der Nabelschnur.
4. Bei Placenta praevia. (Hierbei wird die Wendung nicht zur Verbesserung der Lage, sondern lediglich zu dem Zwecke ausgeführt, das Bein des Kindes in den Cervix bez. Muttermund hereinzuziehen und dadurch den zur Blutung Anlass gebenden abgelösten Placentalappen anzudrücken. Das Kind wird also dabei als Tampon benützt.)
5. Wenn eine Gefahr seitens der Mutter oder des Kindes die Beendigung der Geburt erfordert und der vorliegende Teil, also z. B. der Kopf, nicht geeignet steht zur Extraktion.
6. Bei Beckenverengerungen I. Grades, also bis zu einer Conjugata vera von $8\frac{1}{2}$ —9 cm.

Die letztere Indikation veranlasst die sogenannte „prophylaktische Wendung“. Dieselbe wird um des engen

Beckens willen ausgeführt, um zu verhüten, dass durch die Beckenverengerungen im weiteren Verlaufe der Geburt Komplikationen entstehen, wie Extremitäten- oder Nabelschnurvorfälle, fehlerhafte Einstellung, Druck auf den Kopf mit Infraktionen u. ä. Zugleich besteht dabei die Absicht, günstigere Chancen für den Durchtritt des Kopfes durch das Becken zu gewinnen dadurch, dass der Kopf als „nachfolgender“ das Becken passieren muss. Der Durchtritt durch das Becken ist für den nachfolgenden Kopf deswegen eher möglich, weil sich so dessen Knochen mehr übereinander schieben, also der Kopf sich leichter adaptieren lässt und weil man mittelst der kombinierten Handgriffe eine variabelere Druck- und Zugwirkung auf den Kopf ausüben kann, als mit der Zange bei Entwicklung des vorausgehenden Kopfes.

Die prophylaktische Wendung wird jedoch in der Regel nur bei Mehrgebärenden ausgeführt, wenn der Verlauf der früheren Geburten bei Schädellagen stets ein ungünstiger war.

Nur bei der fünften Indikation wird notwendigerweise an die Wendung unmittelbar die Extraktion angeschlossen, in allen anderen Fällen kann man nach der Wendung die Ausstossung der Frucht der Natur überlassen, wofür nicht bestimmte Indikationen für die Extraktion, wie andauerndes Langsamerwerden der kindlichen Herztöne, zur Beendigung der Geburt, Anlass geben. Die Wendung ist somit eigentlich eine Operation für sich.

Kontraindikationen zur Wendung auf den Fuss sind:

1. Beckenverengerung, welche auch den Durchtritt des nachfolgenden Kopfes unwahrscheinlich oder gar von vornherein unmöglich erscheinen lassen.
2. Tetanus uteri mit Ausziehung des unteren Uterussegmentes, womit die Gefahr einer violenten Uterusruptur gegeben ist.
3. Schwerbeweglichkeit des Kindes, namentlich verschleppte Querlage mit abgestorbenem Kinde.
4. Kleine, unlebensfähige Früchte, also unter 28 Wochen alte. Dieselben können in jeder Lage geboren werden und verdienen keine Berücksichtigung.
5. Totes Kind.

Die letztere Kontraindikation gilt nur für die schwierigen Wendungen, da dieselben der Mutter die Gefahr einer Uterusruptur zufügen, so dass die Perforation oder Decapitation die ungefährlichere Entbindungsart darstellt.

Die Ausführung der inneren und der kombinierten Wendung auf den Fuss.

Zur Vornahme der Wendung auf den Fuss empfiehlt sich, die Kreissende in Seitenlage zu bringen, da hierbei auch in schwierigen Fällen, z. B. bei dorso-anteriorer Querlage, das Hinauffassen zu den Füßen erleichtert ist.

Regel ist dabei: Man lege die Frau auf die Seite, in welcher die kleinen Teile liegen, also z. B. bei erster Querlage, bei welcher die kleinen Teile rechts liegen, auf die rechte Seite.

Die Beine der Kreissenden werden im Knie gebeugt und der Zugang zu den Genitalien durch geringe Spreizung der Beine erleichtert, was man durch ein zwischen die Kniee gelegtes Kissen erreichen kann.

Der Operateur tritt an denjenigen Bettrand, welchem der Rücken der Frau zugewendet ist, da man in Seitenlage nur von hinten her hoch in die Genitalien hinauffassen kann. In diese geht nun diejenige Hand ein, die zu der Seitenlage der Kreissenden ungleichnamig ist. Liegt also die Frau auf der rechten Seite, so führt man, an dem linken Bettrande stehend, die linke Hand in die Genitalien ein.

Die an der Rückenfläche eingeölte Hand wird konisch zusammengelegt und leicht rotierend durch die mit der anderen Hand auseinandergespreizte Schamspalte durchgeführt. Der vorliegende Teil wird vom Becken weggedrängt, so dass der Beckeneingang völlig frei wird. Dann erst geht die Hand, wie Fig. 62 zeigt, an der Seite des Kindes entlang zu den Füßen. Sorgfältig ist dabei zu beachten, dass die Hand nicht mit der Nabelschnur in Konflikt gerät, was leicht der Fall wird, wenn man der Bauchseite des Kindes zu nahe kommt.

Während dessen hält die andere Hand von aussen den Uterus fest und drängt den Steiss mit den Füßen der inneren Hand entgegen, welche einen Fuss zu ergreifen sucht.

Ist der Fuss erfasst, so wechselt die äussere Hand ihre Stellung und Aufgabe. Sie geht nunmehr an Kopf und Schulter und drängt den oberen Teil des kindlichen Körpers nach dem Fundus uteri zu, Fig. 63. Erst wenn

es auf diese Weise gelungen ist, Schulter und Kopf vom Becken weg nach oben zu drängen, soll die innere Hand durch kräftigen Zug am

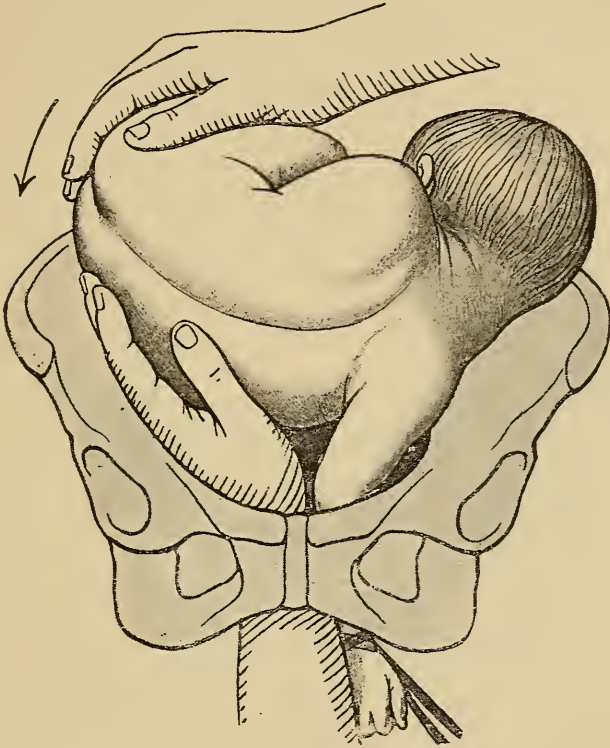


Fig. 62. Innere Wendung in Fusslage (nach Zweifel). I. Akt. Hinaufführen der Hand an der Seite des Kindes. Entgegendrängen des Steisses mit der äusseren Hand.

Fuss die Geradstellung des Kindes zu vervollkommen suchen.

Als vollendet darf die Wendung erst angesehen werden, wenn der herabgezogene Fuss des Kindes bis zum Knie sichtbar ist.

Welcher der beiden Füße, ob der untere oder obere zum Zwecke der Wendung ergriffen werden soll, darüber entbrennt seit langem wechselnder Streit. Ich schliesse

mich der Lehre Zweifels an: „in jedem Falle soll der untere Fuss erfasst werden“.

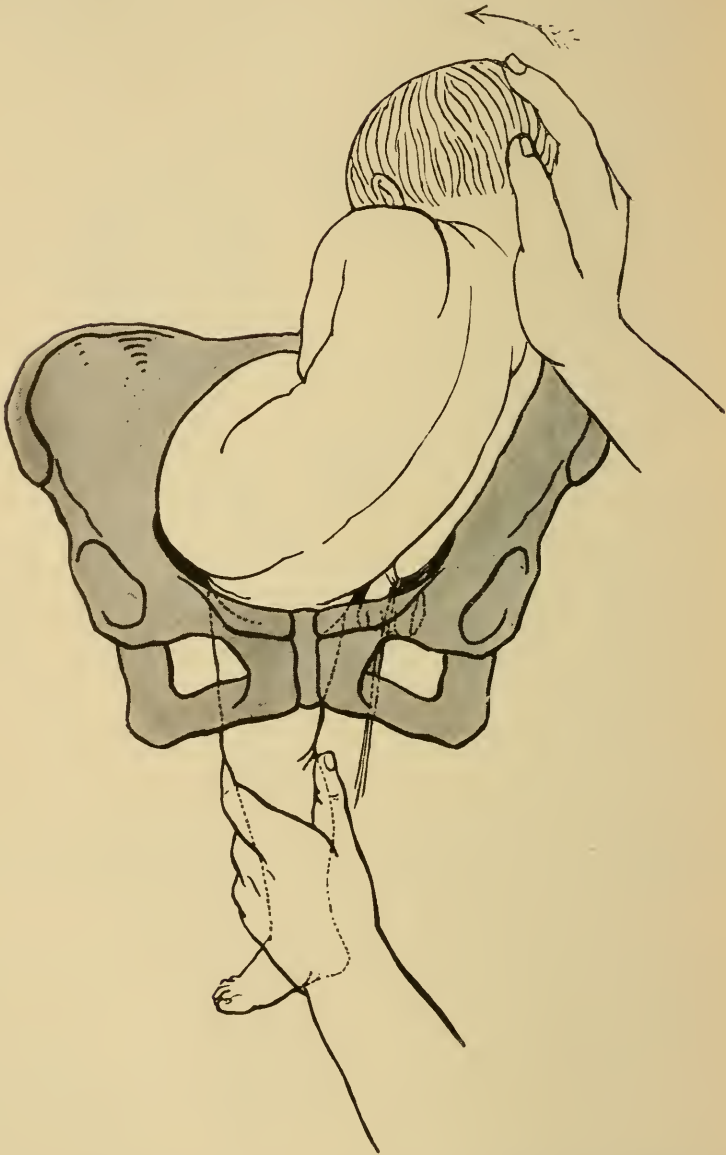

Fig. 63. II. Akt der Wendung. Empordrängen des Kopfes durch die äussere Hand, Zug am heruntergestreckten Fuss.

Für die dorso-anteriore Querlagen ist allgemeine Übereinstimmung darüber, dass das Ergreifen des oberen

Fusses geradezu als ein Kunstfehler betrachtet werden muss, da dadurch leicht die in Fig. 64 dargestellte axiale Umdrehung des Kindes herbeigeführt wird, welche zu einer schweren Einkeilung der Frucht und dadurch zu den schlimmsten Folgen Anlass geben kann.

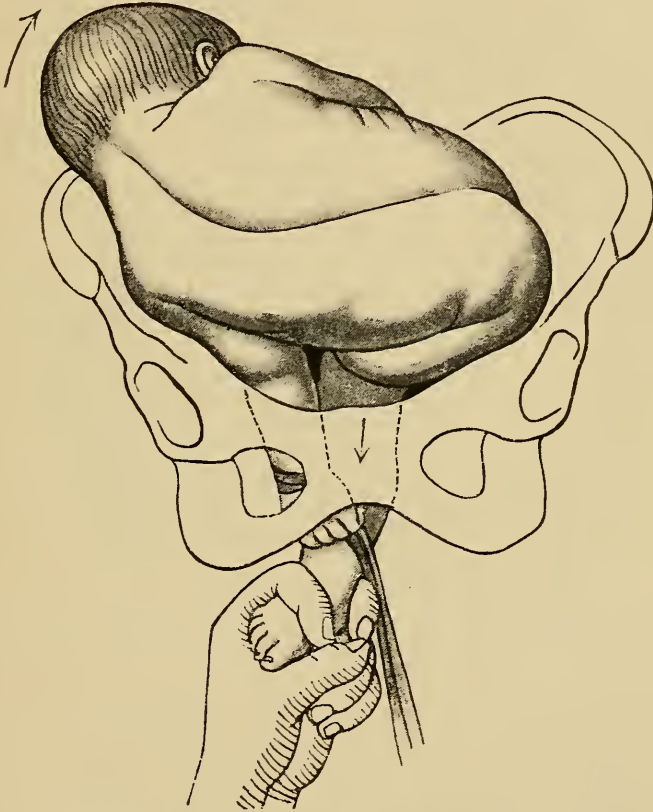


Fig. 64. Darstellung der axialen Umdrehung der Frucht als Folge des Erfassens des oberen Fusses bei dorso-anteriorer Querlage.

Auch bei dorso-posterioren Querlagen kann das Ergreifen des oberen Fusses zu schweren Komplikationen führen, wodurch die Wendung unmöglich wird. Wenn hier, wie etwa in Fig. 65 dargestellt ist, das Bein angezogen wird, bevor das Kind durch Empordrängen

der den Beckeneingang erfüllenden Schulter frei beweglich gemacht worden ist, so wird durch Kreuzen der Beine und Verdrehung des kindlichen Rumpfes die Wendung unmöglich. Ist die obere Rumpfhälfte aber zuerst nach dem Fundus uteri geschoben worden, vergl.

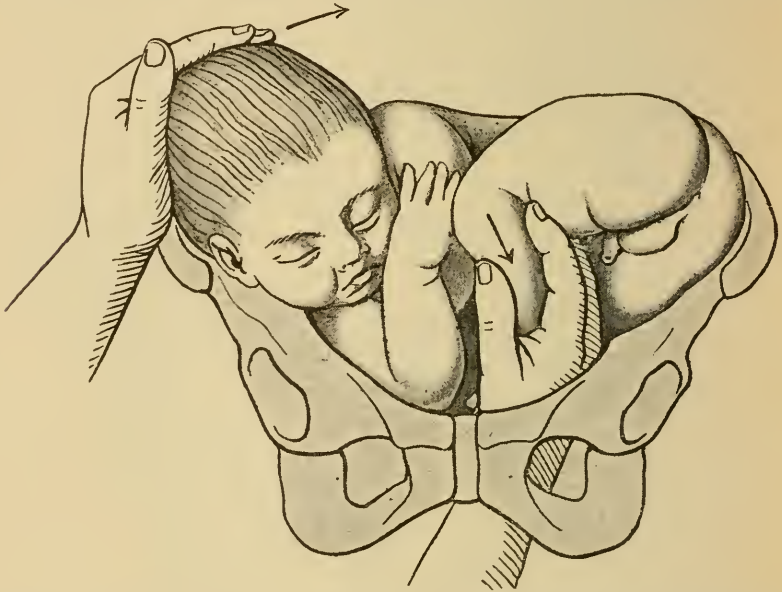


Fig. 65. Ergreifen des oberen Fusses bei dorso-posteriorer Querlage, bevor der Kopf emporgedrängt ist; dadurch Kreuzen der Beine.

Fig. 66, dann hat allerdings das Erfassen des oberen Fusses den Vorteil, dass das Kind sich nicht mit dem Steiss an der vorderen Beckenwand fangen kann und dass während der Wendung der Rücken des Kindes nach der Seite und vorn rotiert, was die spätere Austreibung oder Ausziehung wesentlich erleichtert.

Um die durch Ergreifen des unteren Fusses bei den dorso-anterioren Querlagen entstehenden Nachteile: dass es einmal zu einem „Reiten des kindlichen Steisses auf der Symphyse“ kommen kann und dann, dass nach voll-

endeter Wendung der Rücken des Kindes nach hinten gerichtet ist, zu vermeiden, achte man darauf, dass man den erfassten Fuss ganz an der hinteren Becken-

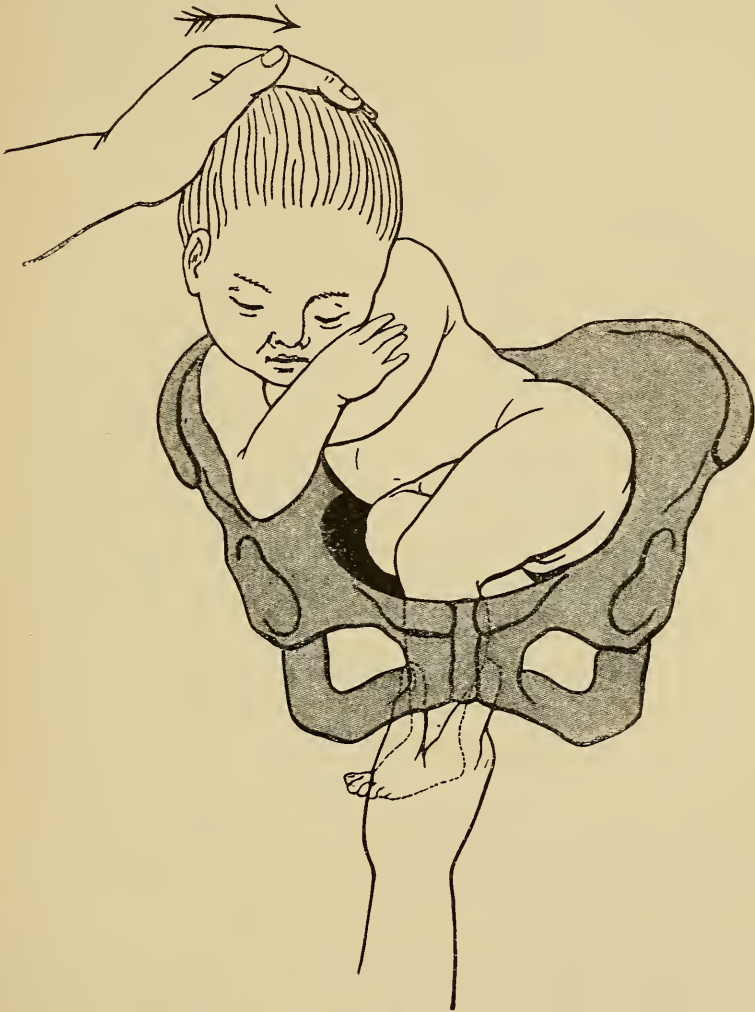


Fig. 66. Innere Wendung auf den Fuss. Ergreifen des oberen Fusses bei dorso-posteriorer Querlage nach vorherigem Emporschieben des Kopfes.

wand in der Kreuzbeinaushöhlung herunterführt, und ziehe genau in der Beckenaxe (Zweifel). Dann wird die vordere Steisshälfte sicher an der vorderen Becken-

wand heruntergleiten und nicht am oberen Rand der Symphyse aufgehalten werden können. Um zu vermeiden, dass der Rücken des Kindes nach vollendeter Wendung

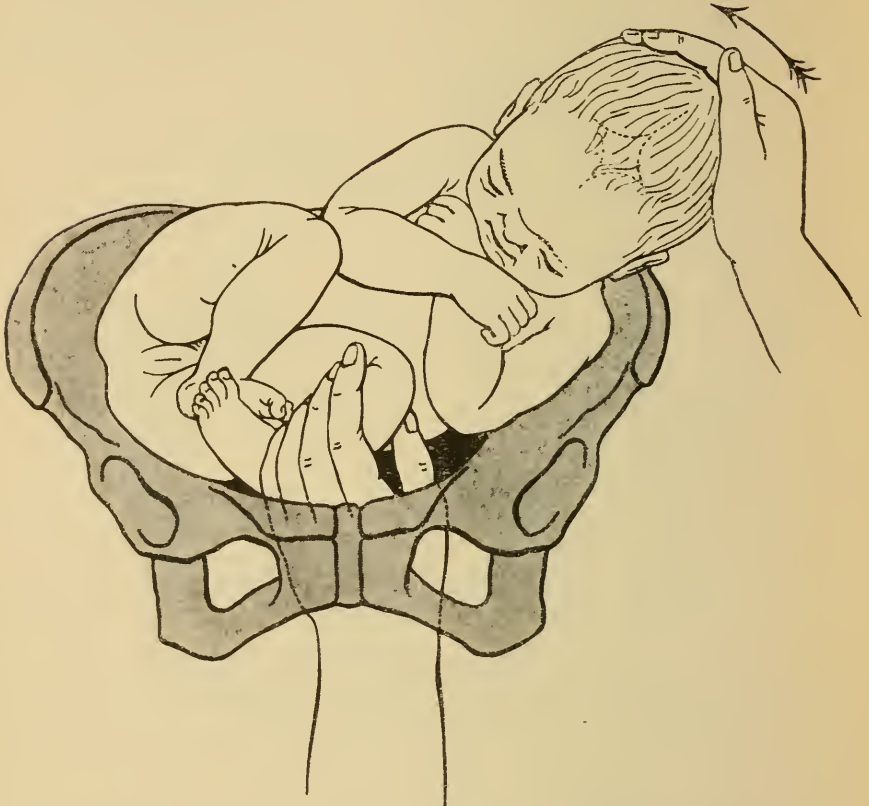


Fig. 67. Richtiges Erfassen des unteren Fusses bei dorso-posteriorer Querlage.

nach hinten sehe, versuche man schon während der Wendung das Kind so zu drehen, dass der Rücken nach einer Seite zu liegen kommt, der Fuss mit den Zehen nach der einen, mit der Ferse nach der anderen Seite zu sieht. Über die weiteren Regeln für den Austritt des Kindes vergleiche das Kapitel der Extraktion (pag. 143 u. ff).

Bei schwieriger Umdrehung, namentlich wenn man

aus Schädellage in Fusslage wendet, wird empfohlen, womöglich beide Füße zu erfassen, also eine vollkommene Fusslage herzustellen.

Am schwierigsten und gefährlichsten gestaltet sich die Wendung aus Schädellage in Fusslage, da hier mit

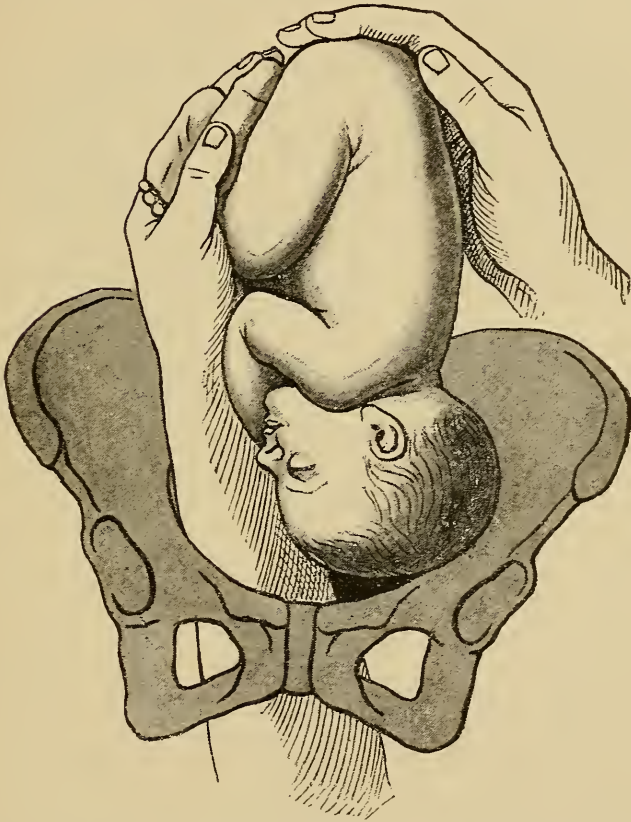
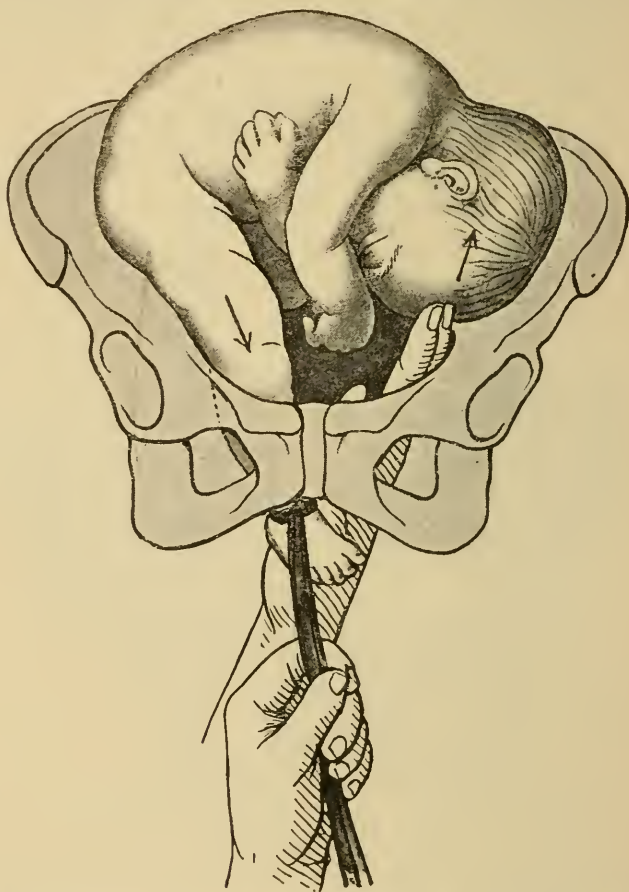


Fig. 68. Wendung aus Schädellage in Fusslage (nach Busch).

dem Kind viel ausgiebigere Bewegungen in utero vollführt werden müssen, als bei der Wendung aus Querlage. Bei der letzteren beschreibt das Kind nur ein Viertel eines Kreises, bei der ersteren aber die Hälfte. Die Füße des Kindes liegen im Fundus, so dass die Hand höher eingeführt werden muss.

Zeigt sich beim Versuch zur Wendung aus Kopf-
lage in Fusslage die Beweglichkeit des Kindes vielleicht noch
geringer, als vorher angenommen worden war, so ist
wegen der grossen Gefahr der Uterusruptur dringend zu



*Fig. 69. Unvollkommene Wendung auf den Fuss (nach Zweifel).
Gedoppelter Handgriff der Siegemundin.*

raten, von der Wendung Abstand zu nehmen und ein
anderes Entbindungsverfahren einzuschlagen.

Vollendet ist die Wendung, wenn das Bein bis zum
Knie geboren ist. Erst dann ist man sicher, dass das
Kind wirklich gerade liegt. Gelingt es nicht, das Bein

bis zum Knie sichtbar zu machen, so ist die Wendung „unvollkommen“, wobei das Kind noch vollkommen quer liegen kann. Kommt man nun in der gewöhnlichen Weise nicht sofort zum Ziel, so wird der „gedoppelte Handgriff“ der Siegemundin zur Vollendung der Wendung empfohlen.

Man schlingt hierbei den herabgestreckten Fuss mit der Wendungsschlinge an, um an demselben während der Wehe und unter gleichzeitigem Heraufdrängen des Kopfes von innen her kräftig ziehen zu können (Fig. 69).

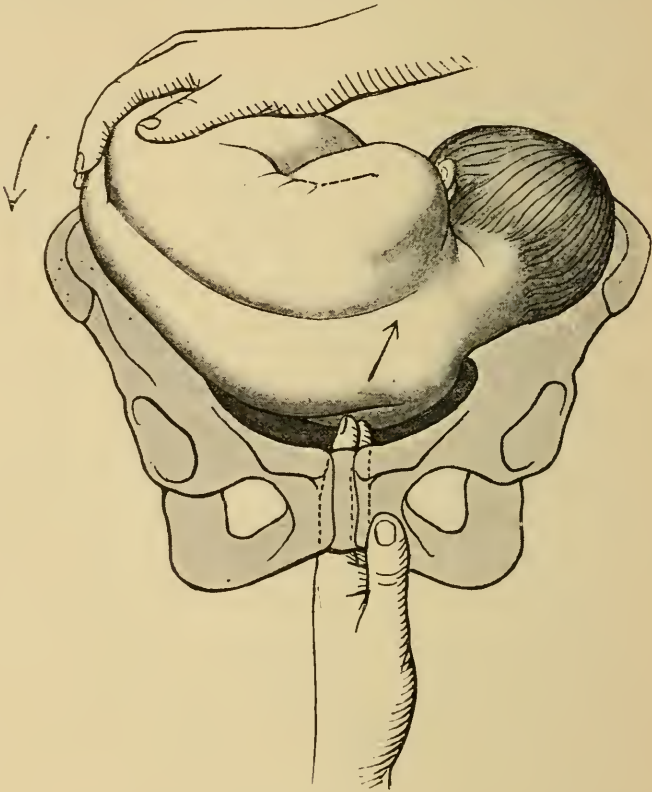
Ist die Wendung vollendet, so wird, vorausgesetzt dass nicht sofort die Extraktion anzuschliessen beabsichtigt war, die Frau wieder in Rückenlage gebracht und die Zahl der fötalen Herztöne andauernd kontrolliert.

Ist es gelungen, eine Störung in der Cirkulation der Nabelschnur bei und nach der Wendung zu vermeiden, so wird die meist kurz nach der Wendung etwas gesunkene Frequenz der fötalen Herztöne rasch die normale Höhe wieder erreichen. Zeigt eine bleibende Verlangsamung der kindlichen Herztöne eine Gefahr für das Kind an, so muss so rasch als möglich durch „manuelle Extraktion“ die Geburt vollendet werden.

Wenn die Wendung auf den Fuss bei noch nicht für die ganze Hand durchgängigem Muttermund nötig wird, muss die „kombinierte Wendung“ an Stelle der eben dargestellten „inneren Wendung“ treten. Hierbei wird, wie bei der inneren Wendung in Seitenlage, die eine Hand in die Scheide eingeführt, durch den Cervix gehen nunmehr aber nur ein oder zwei Finger. Diese drängen die vorliegende Schulter in die Höhe, während die von

aussen helfende Hand das Beckenende der inneren Hand entgegendrückt. (Fig. 70.)

Die innere Hand verschiebt das Kind so lange, bis es gelingt, mit den Fingern hakenförmig über den Knöchel

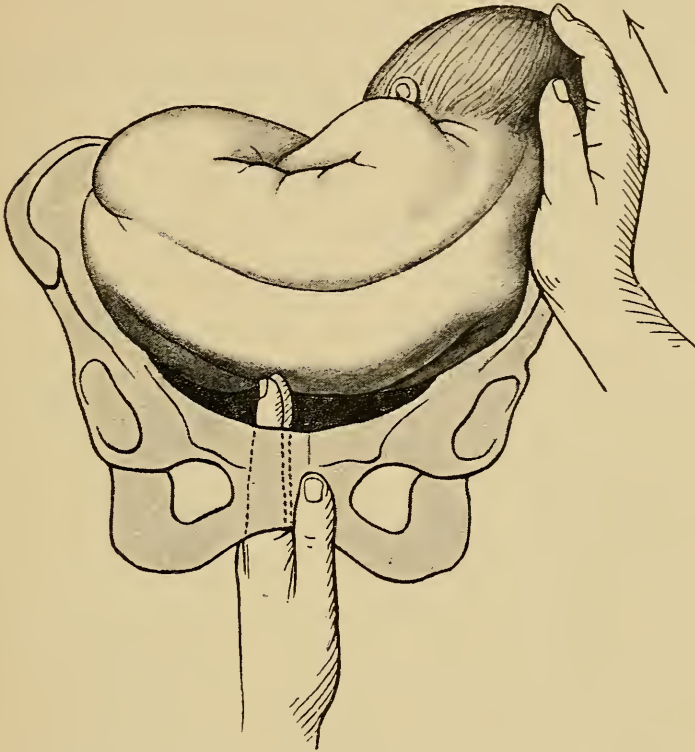


*Fig. 70. Kombinierte Wendung auf den Fuss nach Braxton Hicks.
I. Akt. Empordrängen an der Schulter.*

des Fusses zu greifen und das Bein in den Muttermund hereinzuziehen. (Fig. 71.)

Diese Art der Wendung wird besonders bei Placenta praevia nötig, da die im Beginne der Geburt stattfindende Blutung frühzeitig, häufig sogar bei noch erhaltenem Cervikalkanal zum Eingreifen zwingt.

Nach vollendeter Wendung muss hierbei der herabgestreckte Fuss angezogen erhalten werden, damit stets das Kind fest in den Cervix hereingezogen bleibt.



*Fig. 71. Kombinierte Wendung auf den Fuss nach Braxton Hicks.
II. Akt. Die innere Hand gelangt zum Knie.*

Andernfalls könnte der Fuss wieder in den Cervikalkanal hinaufschlüpfen, wodurch der Zweck der Wendung, die Placenta durch das Kind selbst auf ihre Haftfläche dauernd anzupressen, verfehlt würde.

Anhang.

Umwandlung der Gesichts- und Stirnlagen in Hinterhauptslagen.

Die Ausführungen über den Geburtsmechanismus der Gesichts- und Stirnlagen haben gezeigt, dass das Kind in diesen Lagen, wenn sich beim Durchtritt durch das Becken das Kinn bez. das Gesicht nach vorn dreht, wohl spontan geboren werden kann; dreht sich aber das Kinn oder das Gesicht nach hinten, so wird aus der bis dahin „bedingt günstigen“ Lage eine „absolut ungünstige“. Im letzteren Falle steht die Kunsthilfe vor der Aufgabe, entweder eine andere Lage herzustellen oder das Kind zu opfern und durch eine zerstückelnde Operation die Geburt zu vollenden. Ein Wechsel der Lage kann durch Umdrehung des Kindes, Wendung in Fusslage erzielt werden, wäre aber auch schon durch eine Änderung der Haltung des Kindes möglich. Die Haltung des Fötus ist bei Gesichts- und Stirnlage insofern pathologisch, als an Stelle der normalen Beugung des Kopfes und der C förmigen Krümmung der Wirbelsäule eine Streckung des Kopfes und S förmige Verbiegung der Wirbelsäule vorhanden ist.

Gelänge es, den mit dem Gesicht vorangehenden Kopf aus der Streckung (Fig. 72) in die Beugung (Fig. 73) überzuführen, und der Wirbelsäule die normale, kyphotische Krümmung zu geben, so entstände aus der Gesichtslage

eine Hinterhauptslage, welche als absolut günstige Lage bei sonst normalen Verhältnissen eine entsprechend günstigere Prognose der Geburt für Mutter und Kind ergibt.

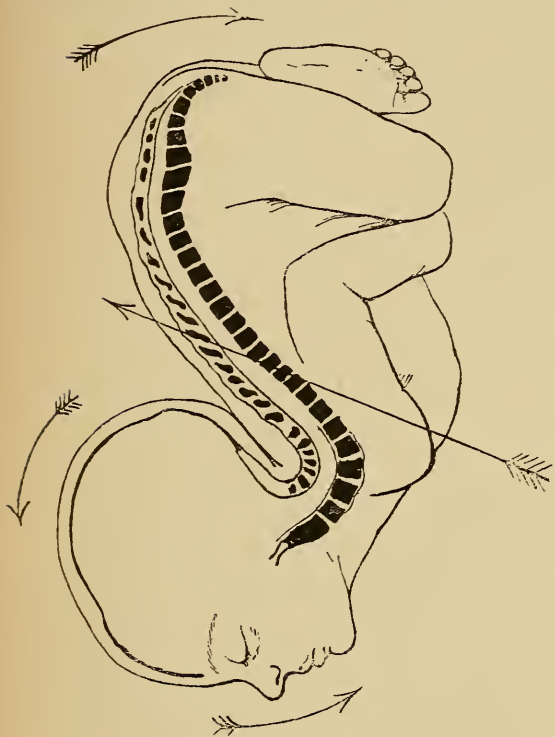

Fig. 72.

Haltung des Kopfes und der Wirbelsäule bei Gesichtslage

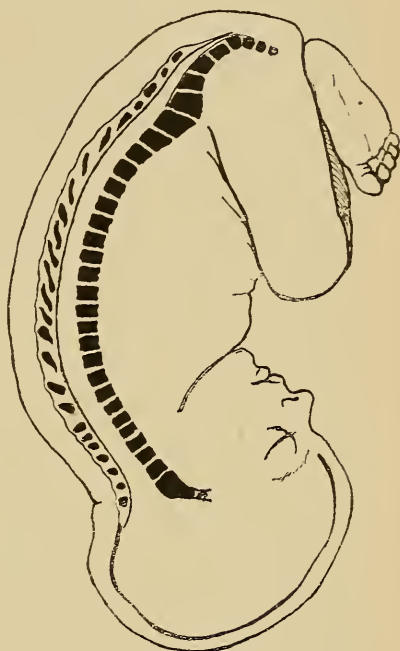


Fig. 73.

Hinterhauptslage.

Die Pfeile zeigen, in welcher Richtung die Kraft einzuwirken hat, wenn durch Handlungsänderung die Gesichtslage in eine Hinterhauptslage umgewandelt werden soll.

Diese Änderung der fötalen Haltung bei Gesicht- und Stirnlage zum Zwecke der Umwandlung derselben in Hinterhauptslage ist auf verschiedene Weise erstrebt und erzielt worden.

Als typische Verfahren gelten folgende:

1. Die von Schatz empfohlene Methode verlegt die

Angriffspunkte zur Änderung der fötalen Haltung auf den Rumpf des Kindes und hat den grossen Vorzug, dass nur äussere Handgriffe in Anwendung kommen. Wie bei der „äusseren Wendung“ erfordert diese Methode aber eine ungehinderte Beweglichkeit des Kindes, wie sie nicht häufig gegeben sein wird.

Die Technik dieses Verfahrens ist folgende:

Die Kreissende befindet sich in Rückenlage. Der Operateur stellt sich an den Bettrand, nach welchem der Rücken des Kindes zu gerichtet ist. Also z. B. bei II. Gesichtslage an den rechten Bettrand. In der Wehenpause eventuell in Narkose wird nun die nach vorn gelegene Schulter des Kindes mit der entsprechenden Hand, bei II. Gesichtslage die linke Schulter mit der rechten Hand, nach dem Hinterhaupte zu und zugleich nach oben gedrängt, bei II. Gesichtslage nach rechts und oben, während gleichzeitig die andere Hand den Steiss des Kindes nach der anderen Seite drückt, so dass die lordotische Knickung der Halswirbelsäule nach hinten zu durchgedrückt und die ganze Wirbelsäule nach der Bauchfläche zusammengebogen wird. (Siehe Pfeile auf Fig. 72.)

2. Die (kombinierten) Verfahren von Baudelocque.

a) Der Operateur führt, wiederum auf derjenigen Seite des Bettes stehend, nach welcher der Rücken des Kindes sieht, diejenige Hand in die Genitalien ein, deren Tastfläche dem Gesichte des Kindes zugekehrt ist, also bei II. Gesichtslage, vom rechten Bettrand aus die rechte Hand.

Zwei Finger der in die Genitalien eingeführten Hand suchen am Kinn, Oberkiefer und zuletzt Stirn einen Stütz-

punkt, um den Kopf zu heben und gegen die Brust des Kindes zu bewegen, d. i. zu beugen. Zu gleicher Zeit drängt die andere Hand von aussen das Hinterhaupt in das Becken hinein. (Pfeilrichtung in Fig. 72.)

b) Der Operateur steht auf dem anderen Bettrand und geht mit der dem Hinterhaupt entsprechenden Hand in die Genitalien ein, II. Gesichtslage, linker Bettrand, linke Hand. Die eingeführte Hand umfasst das Hinterhaupt voll und versucht dasselbe unter Beugung des Kopfes in das Becken herunter zu leiten.

Die beiden Methoden von Baudelocque nehmen gar keine Rücksicht auf die Haltungsanomalie der Wirbelsäule, suchen vielmehr nur den Kopf zu bewegen, während das Verfahren von Schatz den umgekehrten Nachteil hat, dass hierbei keine direkte Einwirkung auf die Haltung des Kopfes ausgeübt wird. Thorn hat aus diesem Verfahren eine kombinierte Methode zur Umwandlung der Gesichtslage in eine Hinterhauptslage geschaffen, welche zu gleicher Zeit die Korrektion der Kopfhaltung wie auch die der Wirbelsäule erstrebt.

Thorn empfiehlt, die Kreissende auf die dem Stande des Kinnes entsprechende Seite mit erhöhtem Steiss auf halbe Querbett zu legen, und mit der der Rückenseite entsprechenden Hand in die Genitalien einzugehen. Nachdem der Kopf etwas gelüftet ist, wird er um seine Querachse rotiert, indem die innere Hand an den Vorsprüngen des Gesichts, den Nähten und Fontanellen des Schädels Stütze findet, oder auch mit 2 Fingern über das Hinterhaupt hinaufgeht, um es herabzuziehen. „Die äussere Hand drückt unterdessen gegen die Brust der Frucht

nach aussen und zugleich etwas nach oben.“ Zuletzt wird noch der Steiss gegen das Gesicht des Kindes herabgedrückt. Ist zuverlässige Assistenz zur Verfügung, so können natürlich zweckmässig die einzelnen Griffe zu gleicher Zeit wirken. Die Richtung der Kraft ist durch die verschiedenen Pfeile (Fig. 72) angegeben. Thorn hält sein Verfahren für indiciert, wenn die Geburt bei Gesichtslage allzusehr verzögert wird, oder Gefahren für das Kind vorhanden sind; vorausgesetzt, dass das Kind noch die genügende Beweglichkeit zeigt und der Muttermund wenigstens für die halbe Hand durchgängig ist, so sollte ein derartiger Versuch zur Umwandlung der Gesichtslage in Hinterhauptslage nicht unterlassen werden. Als Contraindikationen zählt Thorn auf: Primäre Gesichtslage, Vorfal der Nabelschnur und der Extremitäten, Placenta praevia und tiefer Sitz der Placenta, Cervixstriktur und starke Dehnung des unteren Uterinsegmentes, räumliches Missverhältnis höheren Grades.

Misslingt dieser Versuch der Korrektur, so kann, wenn keine unmittelbare Gefahr droht, die Geburt zunächst weiterhin exspektativ geleitet werden; eventuell kann man dem misslungenen Versuche die innere Wendung folgen lassen.

Anm. Da der Verf. eigene Erfahrung über diese sehr seltene Operation nicht besitzt, wurde die Methode von Thorn zum Teil wörtlich aus dessen wiederholten Veröffentlichungen in der Zeitschrift für Geburtshilfe und Gynäkologie Band XIII und Band XXXI wiedergegeben. Die Abbildungen sind nach einem Gefrierdurchschnitt von Kaltenbach und nach den Bildern Thorns gezeichnet.

Kapitel IV.

Die Zangenoperation.

Das Ziel der Zangenoperation ist „ein lebendes Kind auf natürlichem Geburtswege zu entwickeln“.

Die Zange ersetzt hierbei die Wehenkraft. An Stelle des Druckes von oben tritt der Zug von unten.

Als „entbindende Operation“ fällt die Zangenextraktion in die Austreibungsperiode der Geburt.

Die Vorbedingungen zu derselben sind:

1. Vollständige Eröffnung bez. Retraktion des Muttermundes;
2. Gesprungene Eibläse;
3. Zangengerechtstand des Kopfes;
4. Ausschluss eines zu engen Beckens;
5. Nicht zu grosser und nicht zu kleiner Kopf;
6. Lebendes Kind.

Die erste Vorbedingung — nämlich vollständige Eröffnung des Muttermundes — ist die wichtigste von allen. Ist dieselbe nicht erfüllt, wird also die Zangenextraktion bei nicht völlig erweitertem Muttermunde erzwungen, so besteht die Gefahr, dass bei dem gewaltsamen Durchziehen des Kopfes Cervixrisse entstehen, welche

ernste Blutungen veranlassen können und durch Eröffnung des parametranen Zellgewebes Gelegenheit zum Eindringen von Infektionserregern in die zu Exsudatbildungen so sehr disponierten Parametrien geben.

Die zweite Vorbedingung, dass die Eiblase gesprengt ist und die Eihäute über den Kopf zurückgeschoben sind, ist zu beachten, da andernfalls die Eihäute mit der Zange erfasst und gezerzt würden. Diese Vorbedingung lässt sich natürlich jedesmal durch künstliches Sprengen der Eiblase leicht erfüllen.

Zum „Zangengerechtstand des Kopfes“ verlangt man allgemein, dass der Kopf in das kleine Becken eingetreten ist, so dass dessen grösster Umfang unterhalb des Beckeneinganges steht.

Richtig zum Erfassen mit der Zange steht der Kopf aber erst, wenn er seine „innere Drehung“ vollzogen hat. Es fällt dann der Zangenextraktion nur der Austrittsmechanismus zu, also die Drehbewegung des Kopfes um die Symphyse.

Ist man genötigt, die Zange an einen nicht normal gedrehten Kopf im Becken anzulegen, so sind vor oder bei der Extraktion Drehungen des Kopfes um dessen Vertikalachse vorzunehmen, die genau dem der jeweiligen Lage zukommenden Geburtsmechanismus anzupassen sind. Dabei muss der Kopf seine im Becken sich abspielenden Drehungen um die Querachse, also Beugung oder Streckung, welche oben dargestellt sind, selbst in der Zange vornehmen können, da eine Einwirkung auf diese Bewegungen des Kopfes mittelst der Zange nicht stattfinden kann, ein Nachteil, der sich oft störend geltend macht.

Bei den Lagen, bei welchen der spontane Geburtsmechanismus und damit also auch die spontane Geburt unmöglich oder wenigstens sehr erschwert ist, wie bei Gesichtslage „Kinn hinten“ oder Stirnlage, ist auch die Entwicklung mit der Zange ebenso unmöglich oder erschwert. Alle unnatürlichen oder forcierten Drehungen mittelst der Zange sind strengstens zu vermeiden.

Die vierte Vorbedingung zeigt nur an, was schon im Zweck der Zangenoperation selbst liegt, dass nämlich die Geburt des unzerstückelten Kindes auf natürlichem Wege möglich sein muss.

Ist die Spontangeburt wegen „zu engen“ Beckens oder wegen sonstiger, von den Weichteilen ausgehender Hindernisse unmöglich, so vermag selbstverständlich auch die Zange nicht, derartige Hindernisse zu überwinden, da sie ja an einem räumlichen Missverhältnis nichts ändert. Wie weit bei engem Becken die Zange Anwendung finden kann, hängt ausser von dem Grad des Missverhältnisses namentlich von dem jeweiligen Kopfstande ab. Hat der Kopf als vorangehender Teil die enge Stelle des Beckens passiert, steht er also z. B. beim platten Becken mit seinem grössten Umfang bereits unterhalb des Beckeneingangs, so kommt für diese Geburt das enge Becken nicht weiter in Frage. Dafür, bis zu welcher Verengung die Zange angewendet werden kann, lassen sich schon aus dem Grunde Zahlen nicht angeben, da ja die Grösse und Härte des Kindeskopfes auch einen grösseren Anteil an dem Grade des jeweiligen Missverhältnisses hat. Ist in zweifelhaften Fällen, wo also der Kopf bei mittleren Becken-

verengerungen noch über dem Becken steht, die Entbindung dringend nötig und eine andere Entbindungsmöglichkeit des lebenden Kindes ausgeschlossen, so kann mit der Zange ein nicht allzu forcierter und protrahierter „Versuch“ gemacht werden, welchem im Falle des Misslingens die Perforation oder eventuell Entbindung auf künstlichem Wege (Sectio caesarea, Symphyseotomie) zu folgen hat.

Die fünfte Vorbedingung drückt aus, dass bei pathologisch grossem Kopf, wie Hydrocephalus, oder bei abnorm kleinem Kopf, z. B. bei einem Anencephalus, oder bei sehr kleiner, unreifer Frucht die Zange kontraindiciert ist und zwar, weil sie an zu kleinen, weichen Köpfen keinen genügenden Halt findet und dadurch zu dem für die Mutter wie das Kind gefährlichen Abgleiten kommen kann.

Die letzte Vorbedingung „lebendes Kind“ soll eigentlich nur dann streng berücksichtigt werden, wenn die Operation voraussichtlich schwierig und deshalb nicht ungefährlich ist. Es hat keinen Sinn, bei totem Kind eine die Mutter gefährdende Operation auszuführen, deren Ziel nur sein kann, ein lebendes Kind auf natürlichem Wege zu entwickeln. Ist der Tod des Kindes sicher konstatiert und somit jede Rücksicht auf das Kind ausser Frage, so treten an Stelle der Zangenoperation die für die Mutter schonendere Perforation mit nachfolgender Cephalothrypsie oder Cranioklasie.

Als „Indikationen zur Zangenextraktion“ haben alle Vorkommnisse zu gelten, die bei gegebenen Vor-

bedingungen eine Beendigung der Geburt seitens der Mutter oder seitens des Kindes nötig erscheinen lassen.

Die häufigste Veranlassung zur Zange, sekundäre Wehenschwäche oder Ermüdungs-Wehenschwäche, kann eigentlich streng genommen nicht unter obige Definition eingereiht werden, da sie an sich keine Gefahr für die Mutter oder das Kind darstellt. Greift man in diesen Fällen zur Zange, so muss die Prognose der Operation durch streng erfüllte Vorbedingungen eine vollständig günstige sein, so dass der Erfolg für beide Teile möglichst sicher gestellt ist. Hierbei ist rechtzeitig darauf Rücksicht zu nehmen, dass nicht die Wehenschwäche in die Nachgeburtsperiode als Atonia uteri fortbestehe. Je schwieriger voraussichtlich die Operation ist, um so dringender muss die Veranlassung zu derselben sein.

Solche Indikationen sind (nach v. Winckel):

a) Seitens der Mutter:

1. Erschöpfung durch zu lange Anstrengung;
2. Fieber über $38,5^{\circ}$ C;
3. erhebliche Blutungen;
4. Krämpfe;
5. Quetschung der Weichteile;
6. akute und chronische Erkrankungen (Pneumonie, Typhus, Tuberculose, Epilepsie, Cholera u. a.);
7. zu bersten drohende Varicen.

b) Seitens des Kindes:

1. Abnahme der Herztöne unter 100 Schläge (auch in der Wehenpause);

2. dauernde Zunahme über 160 mit Schwächerwerden;
3. Nabelschnurvorfal (nur bei lebendem Kind).

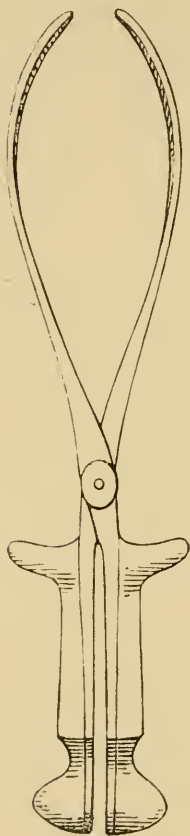


Fig. 74.
Die Zange von Nägele.
Ansicht der Kopfkrümmung.

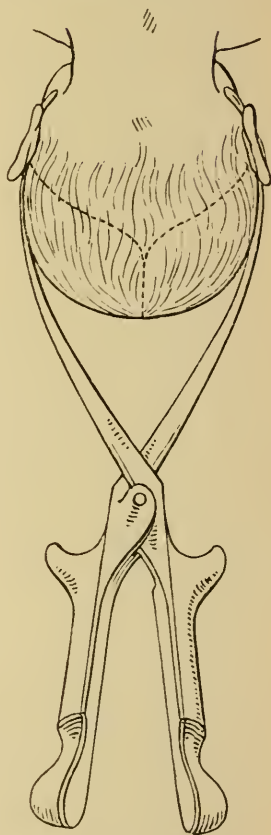


Fig. 75.
Zange am Kopf im biparietalen
Durchmesser.

Bau und Anlegen der Zange.

Die Zange besteht aus zwei Blättern, die sich gekreuzt in einem Schloss zusammenfügen lassen.

Der unterhalb des Schlosses gelegene Teil stellt die „Griffe“ der Zange dar, die zum Erfassen und Ziehen

bestimmt sind. Der obere Teil bildet die „Löffel“, die an den Kopf des Kindes zu liegen kommen. Die Griffe sind solid, mit „Zughaken“ versehen, die Löffel gefenstert. Die Begrenzung der Fenster stellt die „Rippen“ (Costae) der Löffel dar, das obere Ende der Löffel bildet die „Spitze“ (Apex).

Das am „Halsteile“ der Zange befindliche Schloss der in Deutschland am meisten gebräuchlichen Zange von Nägele (Fig. 74) ist von Brünninghausen angegeben und stellt eine sogenannte „Junctura per axin“ (Fig. 76) dar, im Gegensatz zu der an der englischen Zange noch jetzt in Verwendung kommenden „Junctura per contabulationem“.

Bei ersterer Schlossart greift ein Einschnitt an dem einen Zangenblatt in einen Zapfen an dem anderen Blatt. Der die Achse tragende Löffel kommt in die linke Mutterseite und wird mit der linken Hand geführt, ist deshalb „der linke Löffel“ genannt, der andere mit der rechten Hand zu führende Löffel kommt in die rechte Mutterseite zu liegen und ist der „rechte Löffel“.

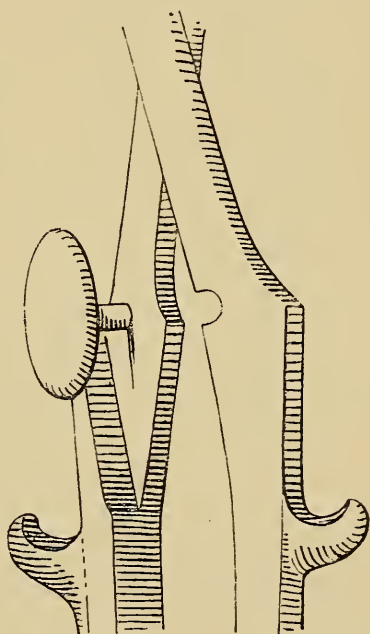


Fig. 76.

Schloss der Nägele'schen
Zange, *Junctura per Axin*
(nach Schröder).

Der linke Löffel wird stets zuerst eingeführt, über

demselben der rechte; nur wenn der rechte Löffel über dem linken liegt, kann die Zange „geschlossen“ werden.

Die Zange hat zwei Krümmungen.

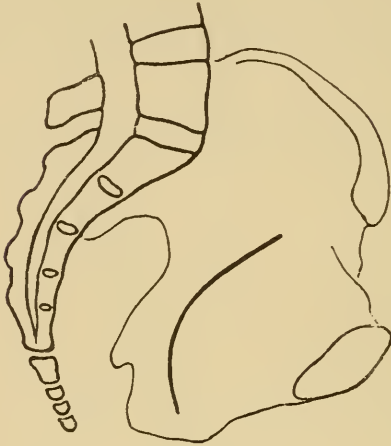


Fig. 77.

Becken mit Beckenachse zum Vergleich mit der nebenskizzierten Beckenkrümmung der Zange.

Erstens die Kopfkrümmung (Fig. 74 u. 75), welche der Wölbung des Kopfes in der Gegend der Scheitelbeine nachgebildet ist und ein festes jedoch unschädliches Anliegen der Löffel am Kopfe ermöglicht. Die Zange soll daher den Kopf, wenn möglich, im biparietalen Durchmesser fassen. Fig. 75.

Zweitens die Beckenkrümmung (Fig. 78), deren Krümmungsradius dem der Bogenlinie des Beckens (Fig. 77) entspricht.

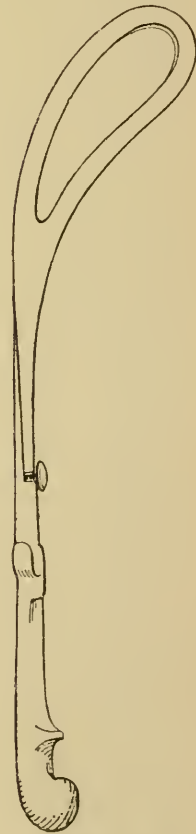


Fig. 78.

Die Nägelesche Zange von der Seite gesehen. Ansicht der Beckenkrümmung.

Gemäss ihrer Konstruktion liegt die Zange nur dann richtig im Becken, wenn ihre Beckenkrümmung mit der Beckenachse übereinstimmt. Dies ist der Fall, wenn die Zange mit ihrem durch die Fenster gelegten Querdurchmesser in dem queren Durchmesser des Beckens liegt und die Concavität der Beckenkrümmung nach der Symphyse zu gerichtet ist. (Vergl. Fig. 83.)

Nur bei vollständigem Zangengerechtstand des Kopfes, wobei die Pfeilnaht im geraden Durchmesser steht, kann die Zange entsprechend ihrer Kopfkrümmung und zugleich entsprechend ihrer Beckenkrümmung angelegt werden.

In allen anderen Fällen, z. B. bei Querstand der Pfeilnaht, kommt sie entweder unrichtig an den Kopf oder unrichtig in das Becken zu liegen.

Bei der Ausführung der Operation hat man folgende Stadien zu trennen:

1. Anlegen der Zange.
2. Schluss der Zange.
3. Probezug.
4. Extraktion.

Das Anlegen der Zange erfolgt in der Weise, dass man zunächst die Zange geschlossen und zwar mit dem Schlosse nach oben mit beiden Händen so erfasst, dass jede Hand einen Griff hält. Es gilt diese Regel namentlich für den Anfänger und schützt denselben vor der ominösen Verwechselung der beiden Blätter. Bei diesem Erfassen kommt das linke Blatt in die linke Hand, das rechte Blatt in die rechte Hand.

Der rechte Löffel wird nun beiseite gelegt und das

linke Blatt, wie Fig. 80 zeigt, am Zughaken mit den Spitzen der drei das Blatt führenden Finger in senkrechter Richtung vor die Genitalien gehalten.

Die rechte Hand geht mit zwei Fingern, oder bei schwierigen Fällen mit vier Fingern, so hoch wie möglich am Kopf empor (Fig. 79), um den Weg für das linke Blatt zu bahnen.

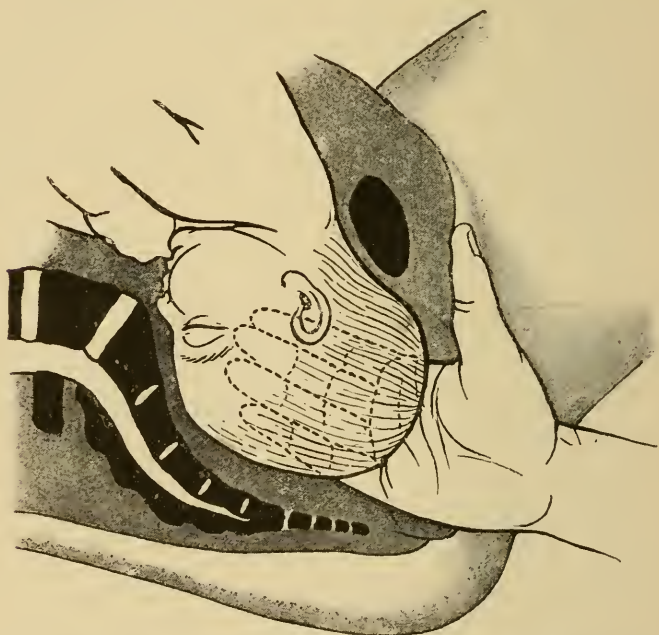


Fig. 79. Anlegen der Hand an den Kopf zum Schutze der Weichteile beim Einführen des Zangenblattes (nach Varnier-Faraboeuf).

Durch dieses Anlegen der rechten Hand an den Kopf werden die Weichteile vor Verletzungen mit der Löffelspitze geschützt. Würde man diese Deckung der Weichteile mit der Hand unterlassen, die Zange also ohne Kontrolle in die Genitalien hinaufgleiten lassen, so könnte sich die Spitze leicht an einer vorspringenden Falte in der Scheide, besonders im Grunde derselben,

fangen und eine Perforation derselben ausführen. Die Zange käme dann beim Schliessen nicht direkt über den Kopf zu liegen, sondern sie würde grössere oder kleinere Weichteilpartien mitfassen und beim Ziehen abreissen.

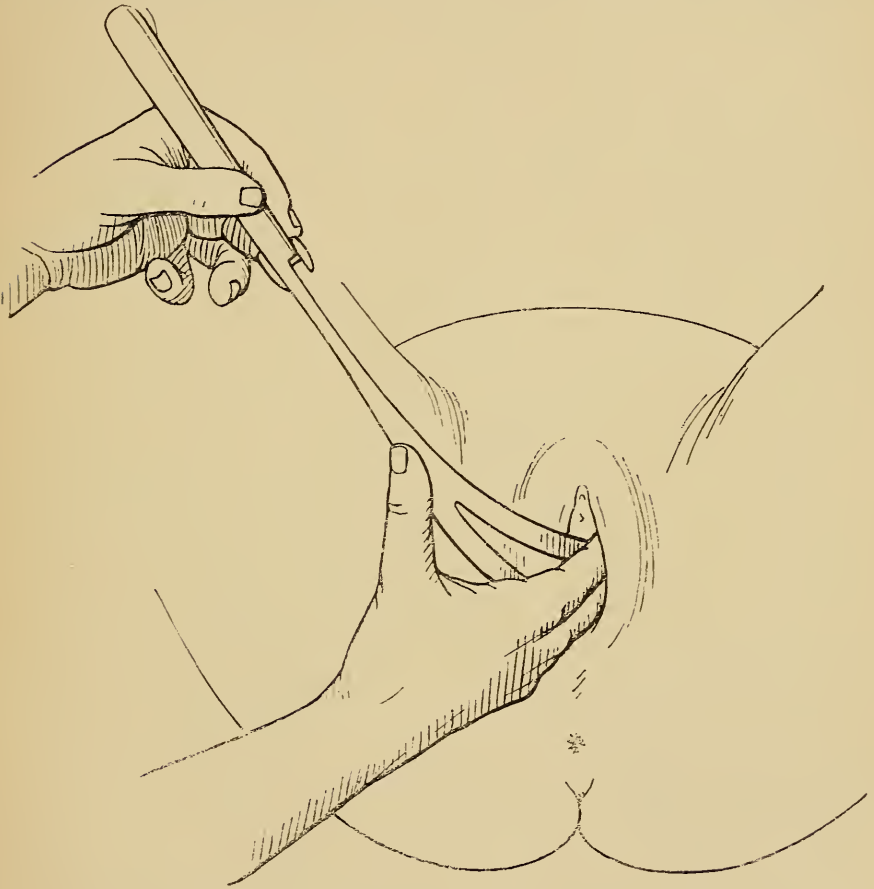

Fig. 80. Das Einführen des linken Zangenblattes.

Liegt nunmehr die rechte Hand am Kopf und zwar genau in der Richtung, in der das Blatt eingeführt werden soll, so wird die Spitze des linken Löffels bei senkrechter Haltung des Blattes an die rechte Hohlhand angelegt, der Daumen der rechten Hand drückt und schiebt den

Löffel an derselben in die Höhe, während die linke Hand die Führung des Blattes behält.

Da die Zange, gemäss der Beckenachse, beim Hinaufgleiten einen engen Bogen beschreiben muss, wird die-

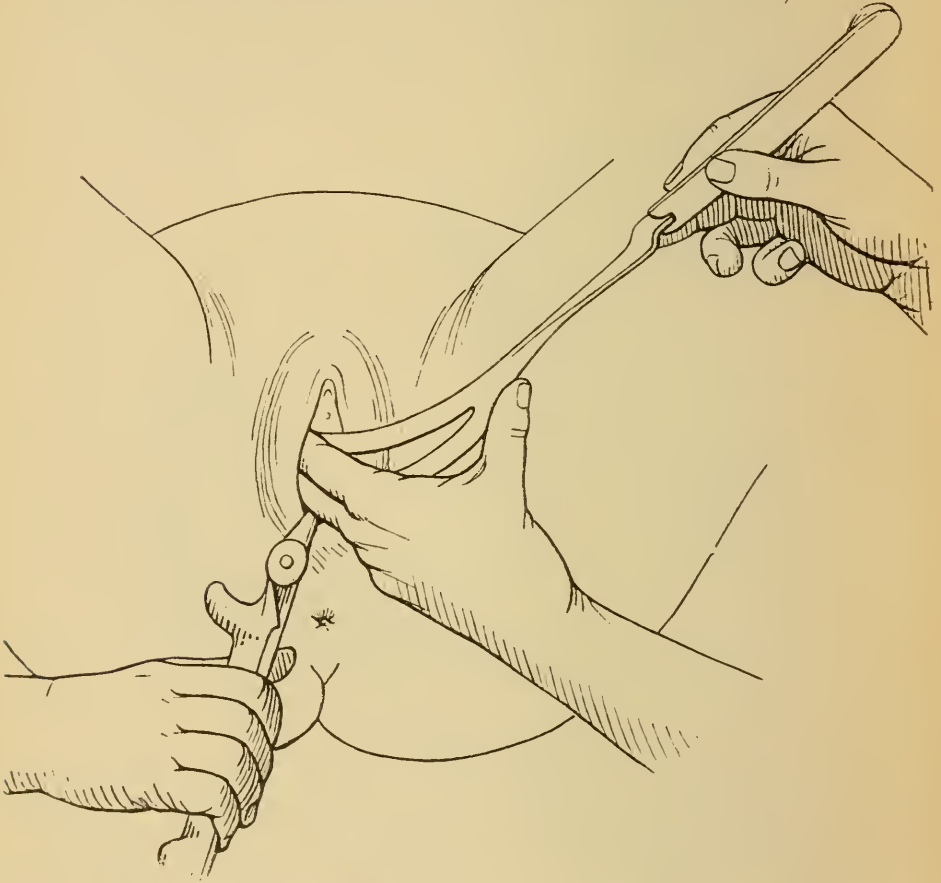


Fig. 81. Das Einführen des zweiten, rechten Zangenblattes.

selbe in dem Maasse, wie sie höher hinaufgeschoben wird, gesenkt, so dass der Griff nach abwärts sieht.

Erst dann, wenn der Löffel etwa bis zum Schloss in den Genitalien verschwunden ist, geht die deckende rechte Hand aus den Genitalien heraus. Eine dritte

assistierende Hand hält den linken Löffel nun genau in der eingenommenen Lage, der Operateur erfasst den rechten Löffel mit der rechten Hand; die linke übernimmt nunmehr die Deckung der Weichteile und der

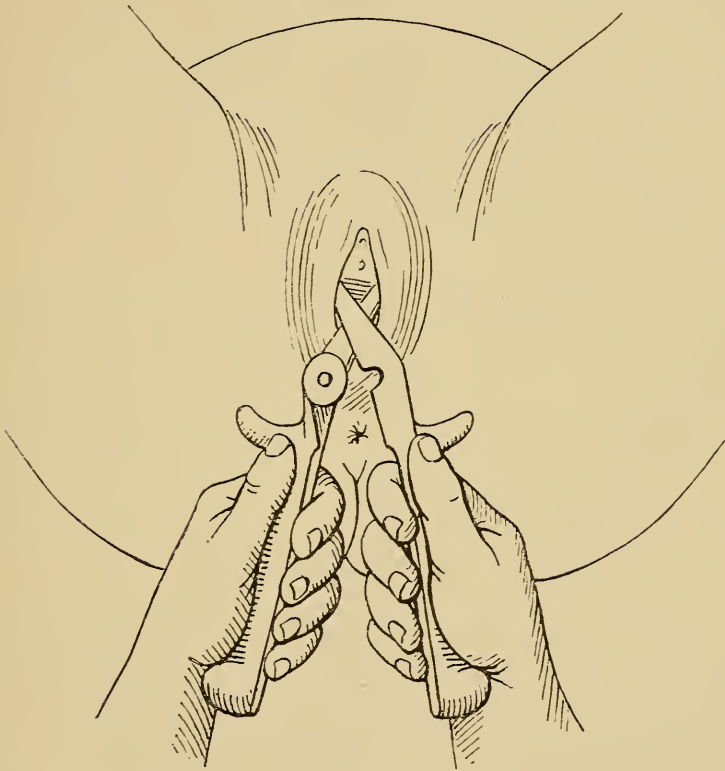


Fig. 82. Das Schliessen der Zange.

rechte Löffel wird über dem linken in derselben Weise eingelegt. (Fig. 81.)

Hat auch der rechte Löffel seine richtige Lage, so erfasst der Operateur jeden Griff mit der zugehörigen Hand und bringt durch Zusammenfügen der Schlossteile die Zange zum Schluss. (Fig. 82.)

Das Einführen und Schliessen der Zange hat ohne jede Gewalt zu geschehen. Etwaige Hindernisse müssen durch leicht sondierende Bewegungen mit dem einzuführenden Löffel überwunden werden.

Beim Schliessen der Löffel darf die Zange nicht gehoben werden, da sie sonst ihre Lage am Kopf ungünstig verändert und aus der Beckenachse herausgehobelt wird. Eine Ausnahme hiervon findet nur beim Ausführen der Zangenextraktion bei Gesichtslage statt. (Vergl. pag. 120, Fig. 93.)

Die beiden Blätter müssen einander genau gegenüberliegen, andernfalls „wirft“ sich die Zange. In diesem Falle liegt ein Löffel falsch. Derjenige, welcher als unrichtig liegend erkannt ist, muss entweder dadurch, dass man ihn „wandern“ lässt, an die richtige Stelle des Kopfes gebracht werden, oder er muss ganz herausgenommen und neu angelegt werden.

Liegt die Zange richtig, also bei Zangengerechtstand des Kopfes im Querdurchmesser des Beckens, und ist dieselbe gut geschlossen, so überzeugt sich der Operateur zuerst durch Touchieren, ob keinerlei Weichteile mit der Zange gefasst sind. Nun erfolgt erst der sogenannte „Probezug“, welcher zu prüfen hat, ob der Kopf dem Zuge der Zange folgt.

Ist dies der Fall, dann wird die Zange mit beiden Händen erfasst und die eigentliche Extraktion beginnt.

In schwierigen Fällen setzt sich dieselbe zusammen aus einzelnen „Traktionen“. Es folgen dann hierbei Zug und Nachlassen desselben periodisch, wie Wehe und Wehenpause.

Die Richtung, in welcher gezogen werden muss, ist ganz verschieden, je nachdem der Kopf höher oder tiefer im Becken steht. Der Grund dafür liegt in dem Um-

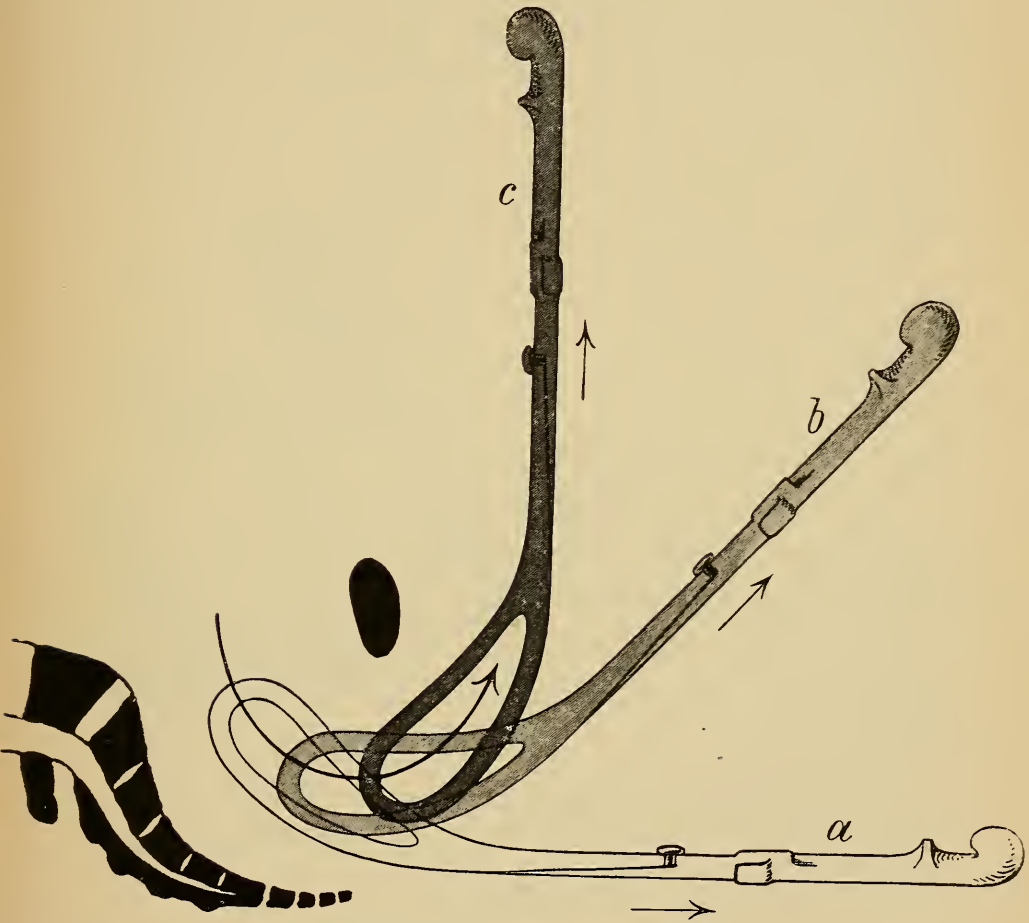


Fig. 83. Schematische Darstellung der Zugrichtungen (Positionen) bei der Extraktion eines im Becken stehenden Kopfes mittels der Zange.

stand, dass der Austritt des Kopfes nicht in einer geraden Linie, sondern in einem der Krümmung der Führungslinie entsprechenden Bogen erfolgt. (Vergl. Fig. 27, pag. 21.)

Wie aus der Konstruktionszeichnung Fig. 83 ersichtlich ist, erfolgt die erste Zugrichtung bei Extraktion eines ganz im Becken stehenden Kopfes ziemlich horizontal (Zange *a*), mit dem Tieferziehen des Kopfes ist ein Erheben der Zange zu verbinden, wie dies durch die Zange *b* dargestellt wird. Beim Austritt des Kopfes ist schliesslich die Zange ganz gegen das Abdomen zu bewegen (Zange *c*), ohne dass man aber dabei etwa das Instrument gegen die äussere Beckenwand anstëmmt.

Das letztere erfordert keinerlei Kraft mehr, so dass hierzu kein eigentlicher Zug mehr nötig ist.

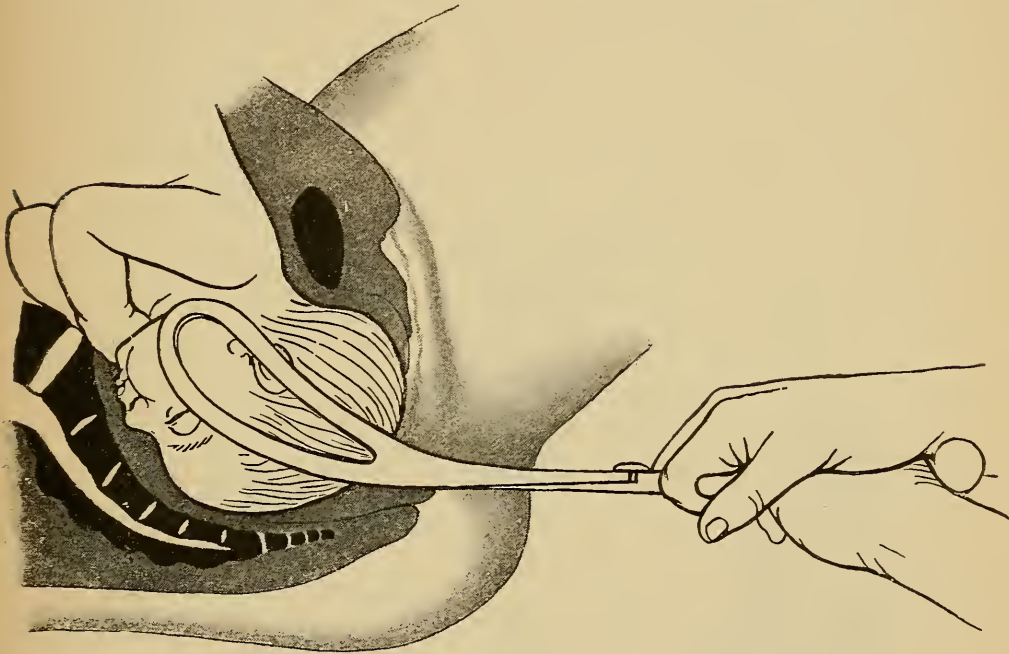
Zweckmässig erfasst man zum Erheben der Griffe die Zange nur mehr mit einer Hand, während die andere Hand den Dammschutz ausübt.

Das Abnehmen der Zange kann schon am durchschneidenden Kopfe stattfinden, wenn derselbe durch eine Hand vom Hinterdamm oder vom Rektum aus festgehalten werden kann. (Ritgenscher Handgriff vergl. Fig. 85.) In diesem Falle wird vorsichtig ein Löffel nach dem andern entfernt.

Aus diesen allgemeinen Vorschriften für die Zangenoperation lassen sich leicht die für die einzelnen Lagen erforderlichen Besonderheiten ableiten.

A) Hinterhauptslage.

Zangengerecht steht der Kopf bei Hinterhauptslage, wenn derselbe beim Durchtritt durch das Becken seine

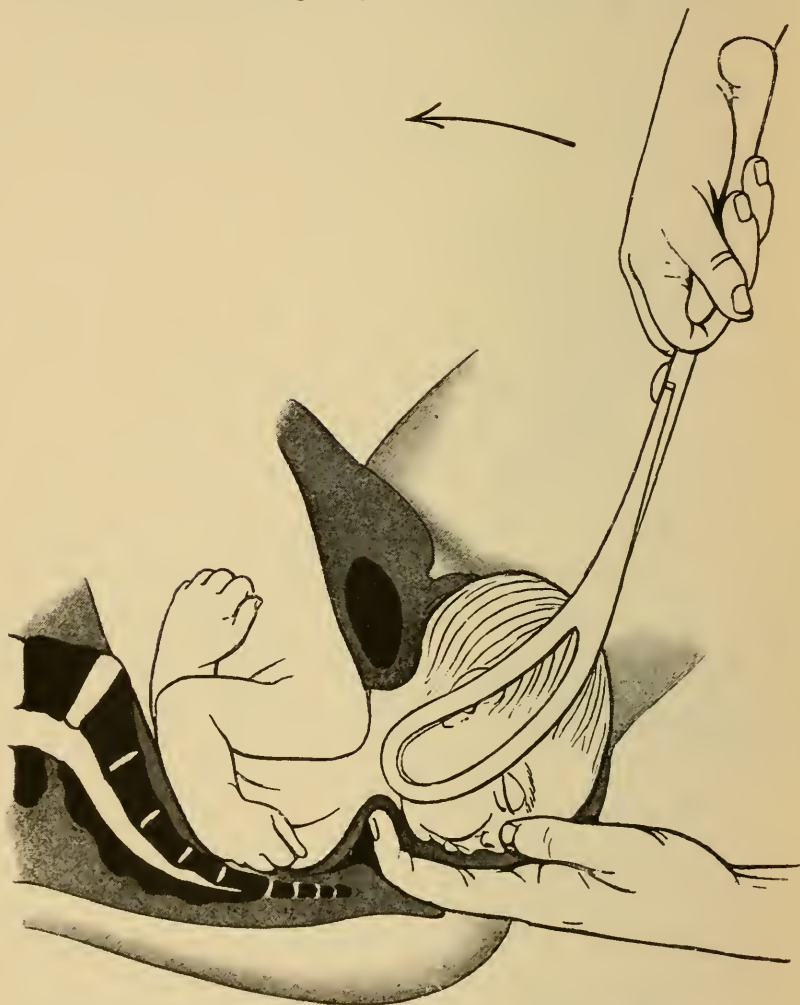


*Fig. 84. Zangenextraktion bei Hinterhauptslage.
Einschneiden des Kopfes.*

normale Drehung durchgemacht hat, so dass er in Beugehaltung mit nach vorn gerichtetem Hinterhaupt im Beckenausgang steht. Die Pfeilnaht verläuft annähernd im geraden Durchmesser. Die Zange erfasst den Kopf im biparietalen Durchmesser und kommt zugleich in den Querdurchmesser des Beckens, so dass sie also gemäss

ihrer Kopf- und Beckenkrümmung richtig angelegt werden kann.

Hat der Probezug ergeben, dass der Kopf dem Zug



*Fig. 85. Zangenextraktion bei Hinterhauptslage.
Erheben der Zange. Ritgenscher Handgriff (nach Zweifel).*

der Zange folgt, so wird solange in der Richtung, welche die Griffe nach Schluss der Zange angeben, gezogen (Fig. 84) bis die Nackengrube am unteren Schambogenwinkel steht.

Jetzt muss der Kopf seine Austrittsbewegung beginnen, also allmählich aus der Beugung in die Streckung übergeführt werden, was durch Erheben der Zangengriffe eingeleitet wird.

Ist nun dadurch das Gesicht an der hinteren Beckenwand heruntergetreten, so dass das Vorderhaupt den Damm vorwölbt, so werden die Griffe langsam immer mehr und mehr erhoben, wobei gleichzeitig sorgfältig auf die Erhaltung des Dammes geachtet werden muss. In schwierigen Fällen empfiehlt es sich, die Zange so bald als möglich, noch bevor der Kopf vollständig durch die Schamspalte getreten ist, abzunehmen. Hat man mit dem Zeigefinger der linken Hand vom Rektum aus über das Gesicht hinaufgelangen können, so lässt sich leicht der Kopf am Kinn festhalten und langsam durch Druck auf dasselbe entwickeln (Ritgenscher Handgriff Fig. 85).

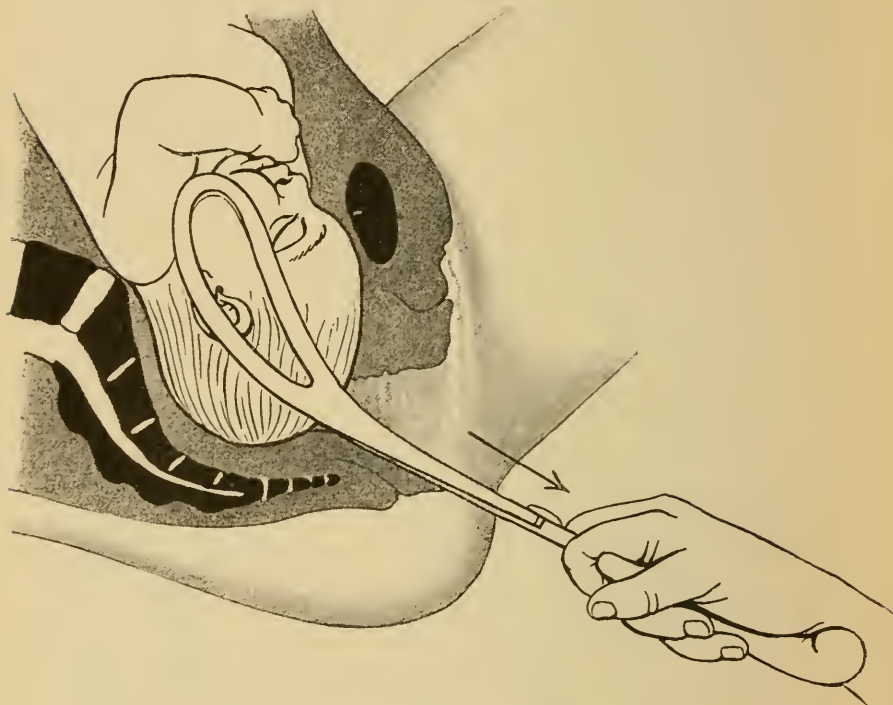
Zur Erhaltung des Dammes ist eventuell die Episiotomie, seitliche Incision zu Hilfe zu nehmen.

B) Vorderhauptslage.

Bei der Vorderhauptslage ist die Entwicklung des Kopfes mit der Zange entsprechend dem veränderten Austrittsmechanismus wesentlich verschieden von dem oben geschilderten Verfahren für Hinterhauptslage. Das Anlegen der Zange und das Ziehen bis zum Einschneiden des Kopfes geschieht in derselben Weise.

Sobald das Hypomochlion unter der Symphyse steht, muss der Kopf mit der Zange durch starkes Erheben der Griffe gebeugt werden, so dass das Hinterhaupt über den Damm gleitet. (Fig. 87.)

Dieser Akt ist der schwierigste bei der Zangenentwicklung eines in Vorderhauptslage liegenden Kopfes; hierbei ereignen sich bei nicht ganz korrektem, sorgfältigem Verfahren leicht tiefgehende Dammrisse. Vor

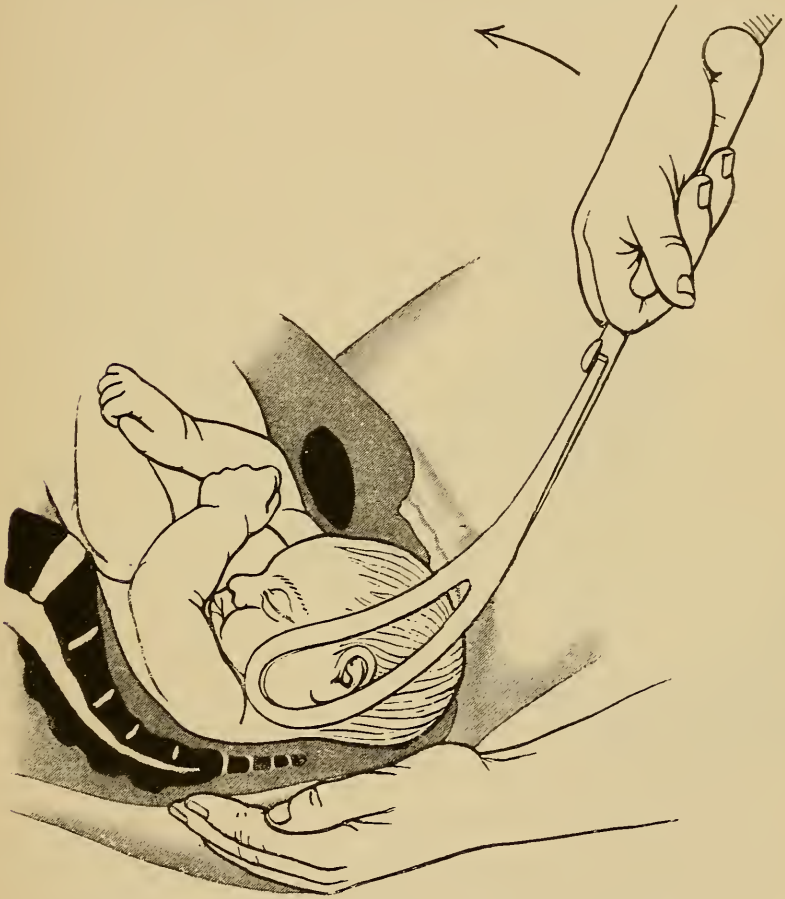


*Fig. 86. Zangenextraktion bei Vorderhauptslage.
Abwärtsziehen des Kopfes.*

allem hat der Operateur darauf zu achten, den richtigen Drehpunkt am Kopf zu wählen.

Bei der Beschreibung des der Vorderhauptslage bei spontaner Geburt zukommenden Geburtsmechanismus wurde darauf hingewiesen, dass von der Wahl des Hypochlions die Grösse des Durchschnittsplanums abhängig ist. Wird die Gegend oberhalb eines Tuberculi frontale als

Hypomochlion benützt, so wird ein der Circumferentia suboccipito-frontalis an Grösse nahe kommender Umfang Durchschnittsebene, während beim Anstemmen der Glabella unter der Symphyse die Circumferentia occipito-frontalis,



*Fig. 87. Zangenextraktion bei Vorderhauptslage.
Entwicklung des Scheitels und des Hinterhauptes durch Erheben
der Griffe.*

also ein grösserer Umfang, Durchschnittsplanum wird, wodurch die Gefahr der Weichteilzerreissungen erhöht ist.

Ferner ist bei diesem starken Erheben der Zangenriffe darauf zu achten, dass nicht die Zangenspitze

über den Kopf vorsteht, wodurch Verletzungen der hinteren Scheidenwand, sogar auch Durchbohrung des Septum rectovaginale, erzeugt werden könnten. Steht die Spitze der Zange am Kopf vor, so muss die Zange

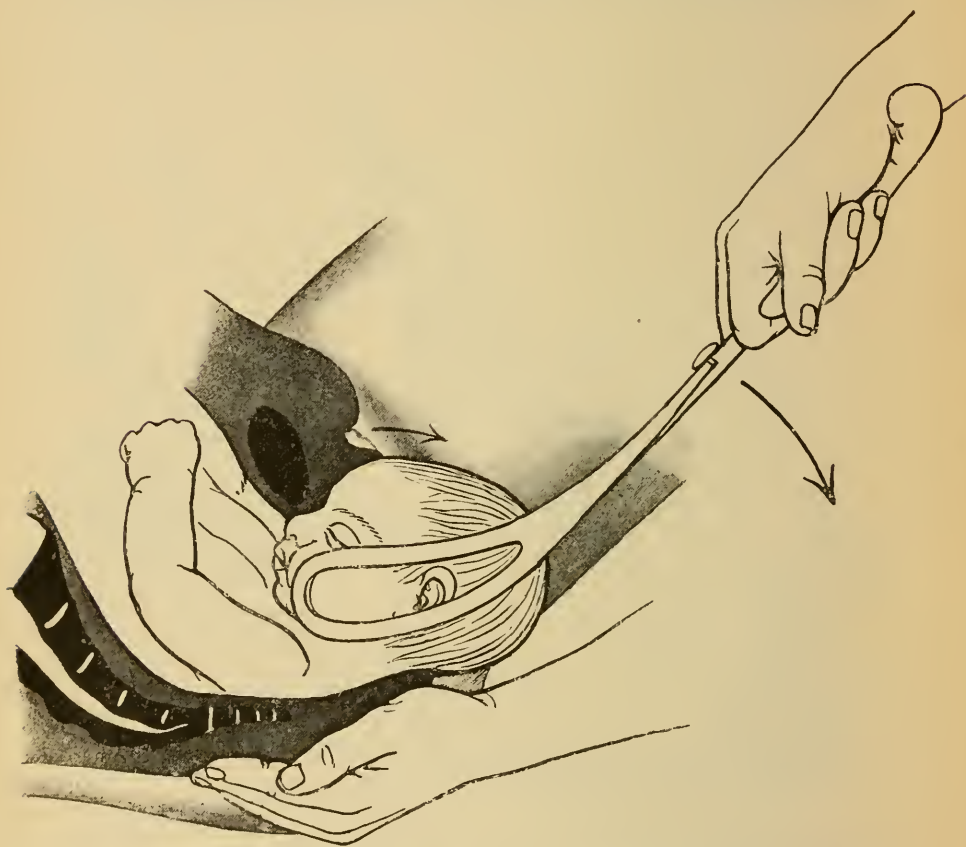


Fig. 88. Zangenextraktion bei Vorderhauptslage. Entwicklung des Gesichtes durch Senken der Griffe in zweite Position.

im Schloss gelockert und an den Kopf angezogen werden.

Wenn sich der Damm über das Hinterhaupt zurückgezogen hat, so senkt man die Zangengriffe, wodurch der Kopf in Streckung übergeht und das Gesicht unter der Symphyse vortritt. (Fig. 88).

Die Anwendung der Zange zur Umwandlung einer Vorderhauptslage in Hinterhauptslage und bei tiefem Querstand.

Aus verschiedenen Gründen, welche bei den Ausführungen über den Geburtsmechanismus angegeben sind, ist die Geburt bei Vorderhauptslage wesentlich erschwert, dementsprechend ist auch die eventuelle Zangenextraktion eines in Vorderhauptslage befindlichen Kopfes mit grösseren Schwierigkeiten und Gefahren verknüpft. Ja, in seltenen Fällen erweist sich die Ausführung einer Extraktion hierbei geradezu als unmöglich, indem es selbst mit stärkster Kraftanwendung nicht gelingt, den Kopf tief zu ziehen, trotzdem derselbe an sich weder zu gross noch auch das Becken zu klein ist. Derselbe Kopf geht durch denselben Geburtskanal in Hinterhauptslage leicht hindurch. Diese Thatsache lässt in Verbindung mit dem Umstand, dass bei spontanem Geburtsverlauf sehr häufig auf dem Beckenboden das bisher nach hinten gerichtete Hinterhaupt sich noch nach vorn dreht, so dass aus der ungünstigeren Vorderhauptslage die günstigere Hinterhauptslage wird, den allgemeinen Rat besonders beherzigenswert erscheinen, wenn irgend möglich den spontanen Verlauf der Geburt bei Vorderhauptslage, wenigstens bis das Hinterhaupt nach vorn rotiert ist, abzuwarten. Für diejenigen Fälle, in welchen bei noch nach hinten gerichtetem Hinterhaupt wegen Gefahr für Mutter oder Kind die Entbindung zu beenden ist, empfehlen Scanzoni und Lange, wenn die Extraktion in Vorderhauptslage

lage auf Schwierigkeiten stosse, mittelst Drehungen mit der Zange das nach hinten gerichtete Hinterhaupt nach vorn zu drehen. Es wird dann in diesen Fällen die Zange zunächst nicht sowohl als Extraktionsinstrument gebraucht, sondern als ein Werkzeug zur „Lageverbesserung“ des Kopfes. Über die Berechtigung der Zange zu diesem Zwecke ist viel gestritten worden, in der Gegenwart wird ziemlich allgemein vor dieser Anwendung der Zange gewarnt; doch möchte ich auf Grund eigener, sehr günstiger Erfahrungen hierüber glauben, dass das Verdammungsurteil bald wieder weichen wird und für gewisse Fälle nach den von Scanzoni (Lehrbuch der Geburtshilfe, IV. Auflage, 1867, pag. 170 u. ff.) aufgestellten und vertretenen Lehrgrundsätzen, die ich voll und ganz anerkenne, diese Operation wieder in ihr bescheidenes, aber gutes Recht eingesetzt werden wird.

Um Missdeutungen vorzubeugen, bemerke ich ausdrücklich, dass ich, ganz wie dies schon Scanzoni gethan hat, keineswegs diese Umwandlung der Vorderhauptslage in eine Hinterhauptslage als die regelmässige Operationsmethode ansehen möchte. Dies Verfahren soll vielmehr reserviert bleiben für diejenigen Fälle, wo im Geburtsverlauf selbst schon die Schwierigkeit des Durchtrittes eines in Vorderhauptslage befindlichen Kopfes durch lange Geburtsdauer, ungenügendes Vorrücken des in das Becken eingetretenen Kopfes, zum Ausdruck gekommen ist und der Versuch, den Kopf mittelst der Zange in Vorderhauptslage zu entwickeln, scheitert.

Es werden dies keineswegs häufige Fälle sein, aber wo diese Erfahrung gemacht werden muss, da wird die

Scanzonische Operation für Mutter und Kind gleich segensreich, sie allein ist es, die dann die Perforation des lebenden Kindes umgehen hilft.

Zur Illustration und zum Beweise des eben Angeführten sei hier ein selbsterlebter Fall skizziert.

26 j. kräftige Ipara, nach zweitägiger intensiver Geburtsarbeit $\frac{1}{2}$ stündiger erfolgloser Zangenversuch von seiten des behandelnden Arztes am tiefstehenden, in III. Schädellage befindlichen Kopf. Im Verlaufe der nächsten 12 Stunden von zwei anderen hinzugezogenen Ärzten ausgedehnte, völlig erfolglose Zangenversuche. Konsultation behufs Perforation des lebenden Kindes. Bevor ich dieselbe ausführte, versuchte ich nochmals die Zangenextraktion; ich überzeugte mich, dass es ganz unmöglich war, den Kopf so wie er stand, kleine Fontanelle rechts hinten, grosse Fontanelle links vorn, Pfeilnaht im ersten schrägen Durchmesser, Kopf in Beckenenge, zu extrahiren. Versuch, das Hinterhaupt nach Scanzoni von rechts hinten nach rechts vorn zu drehen. Der Versuch gelang spielend und wenige Minuten später war ein lebendes Kind in II. Hinterhauptslage geboren. Später habe ich noch bei zwei anderen Fällen ähnliche Erfahrungen machen können.

Als Bedingungen für diese Drehungen des Kopfes stellte Scanzoni auf:

1. Genaueste Kenntnis des Kopfstandes. Verwechslungen der Fontanellen, fehlerhafte Diagnosen führen natürlich zu den schlimmsten Folgen, Verdrehungen des Kopfes.

2. Der Kopf muss wenigstens so stehen, dass es möglich ist, die beiden Zangenblätter an die Seitenfläche desselben zu applicieren.

3. Der Kopf soll im Becken stehen und zwar mit der grössten Circumferenz unterhalb der Beckenweite, „in der unteren Hälfte der Beckenhöhle“.

4. Ausschluss einer Beckenverengung in einem schrägen Durchmesser oder im geraden Durchmesser der unteren Beckenhälfte.

Ausführung der Operation.

Scanzoni empfiehlt, die Zange behufs Drehung des Kopfes an den biparietalen Durchmesser desselben, also über beide Scheitelbeine zu applicieren, wie dies der Kopfkrümmung der Zange entspricht.

Steht der Kopf, wie Fig. 89 zeigt, z. B. in III. Schädel-lage, wobei die Pfeilnaht im ersten schrägen Durchmesser verläuft, so kommt demnach die Zange in den zweiten schrägen Durchmesser zu liegen, der rechte Löffel nach rechts vorn, hinter das rechte Foramen obturatorium über das linke Scheitelbein, der linke Löffel nach links hinten in die Gegend der linken Symphysis sacroiliaca über das rechte Scheitelbein.

Der nach vorn zu legende Löffel ist schwieriger anzulegen, weshalb einzelne Autoren empfehlen, diesen, auch wenn es der rechte Löffel ist, stets zuerst einzuführen. Die dabei entstehende „Kreuzung der Griffe“ muss vor dem Schliessen der Zange korrigiert werden, indem das rechte Blatt über das linke gebracht wird. Andere, wie auch Scanzoni, ziehen vor, in jedem Falle den linken Löffel zuerst einzulegen und niemals den an die vordere Beckenwand zu applicierenden Löffel gleich an dieser Stelle in die Höhe zu führen. Vielmehr sollen beide Löffel vor ihrer entsprechenden Symphysis sacroiliaca eingeschoben werden; erst dann wird das nach vorn kommende Blatt, dadurch dass man dasselbe „wandern“ lässt, längs der seitlichen Beckenwand um den Kopf herum geleitet, so dass es hinter das betreffende Foramen obturatorium zu liegen kommt. Der Griff des betreffenden Blattes wird zu diesem Behufe langsam mehr und mehr gesenkt und zugleich um seine Längsachse gedreht. Scanzoni rät diese Drehung durch einen Druck auf den konvexen Rand des Löffels, mittelst eines in die Genitalien eingeführten Fingers zu befördern.

Genauestes Anlegen der einzelnen Zangenblätter und sorgfältige Kontrolle der geschlossenen Zange ist strenge Forderung für das Gelingen der Drehung.

Vor jeder derartigen Operation muss die ganze Technik der Ausführung, die Art des Anlegens, der Drehung etc. genau durchdacht sein, selbstredend muss, worauf stets

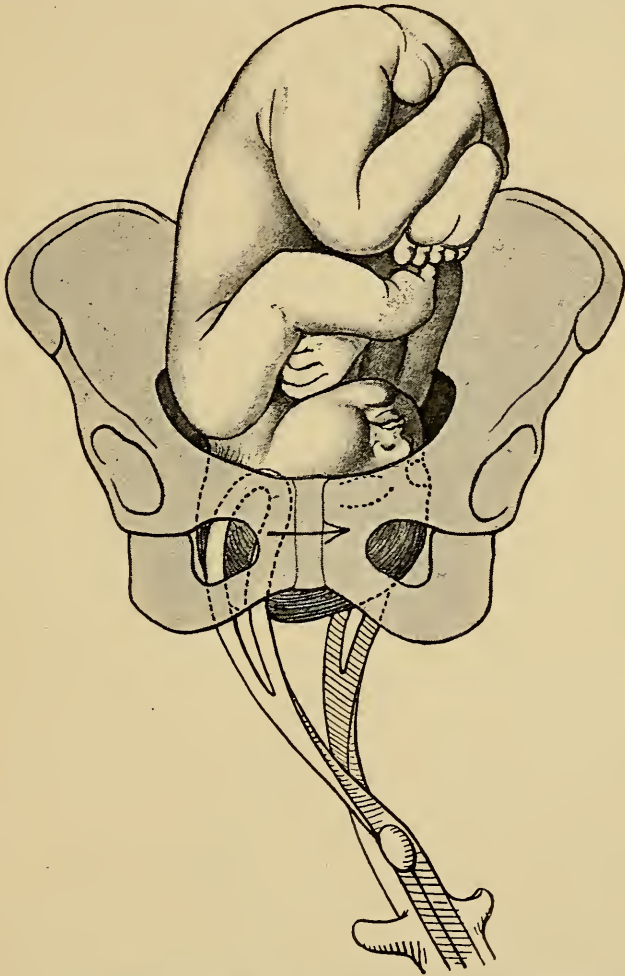


Fig. 89. Drehung der Vorderhauptslage in Hinterhauptslage nach Scanzoni. I. Akt. Anlegen der Zange im zweiten schrägen Durchmesser bei III. Schädellage. Drehung im Sinne des Uhrzeigers.

besonders eindringlich hingewiesen wurde, die Diagnose der Kindeslage und Kopfstellung genauest festgestellt sein. Fehler in der Diagnose oder Technik der Operation können die schlimmsten Folgen haben.

Die in unserem Beispiele, III. Schädellage, in den zweiten schrägen Durchmesser gelegte Zange sieht, nachdem sie geschlossen ist, mit dem Schloss und der Concavität der Beckenkrümmung nach links. (Fig. 89.)

Nun wird unter kräftigem Anziehen der Kopf mit der Zange um „das Achtel eines Kreises“ so gedreht, dass das Hinterhaupt dadurch von hinten nach der Seite zu gedreht wird. Bei III. Schädellage erfolgt die Drehung im Sinne des Uhrzeigers unter gleichzeitigem Zug nach links hinten (Fritsch), das Hinterhaupt rotiert dann nach rechts, die Pfeilnaht verläuft quer, die Zange liegt nach Vollendung der Drehung annähernd im geraden Durchmesser des Beckens, rechter Löffel vorn, linker hinten.

Jetzt wird die Zange sorgfältig unter genauer Berücksichtigung ihrer Krümmung abgenommen und nunmehr zur Extraktion des in „tiefem Querstand“ stehenden Kopfes wiederum in einen schrägen Durchmesser appliciert, aber etzt so, dass der an das Hinterhaupt kommende Löffel an die hintere Beckenwand und der über eine Seite des Gesichts kommende Löffel an die vordere Beckenwand zu liegen kommt.

Steht das Hinterhaupt wie in unserem Beispiel, Fig. 90, rechts, so kommt der rechte Löffel an das Hinterhaupt, also der rechte Löffel nach rechts hinten, der linke Löffel nach links vorn, so dass die Zange nunmehr im ersten schrägen Durchmesser liegt.

Der rechte Löffel liegt jetzt über der rechten Hälfte des Hinterhauptes, der linke Löffel über der linken Hälfte des Gesichts.

Nun wird zu gleicher Zeit gezogen und im Sinne

des Uhrzeigers so lange gedreht, bis der Kopf seine innere Drehung vollendet hat, d. h. mit dem Hinterhaupt vorn

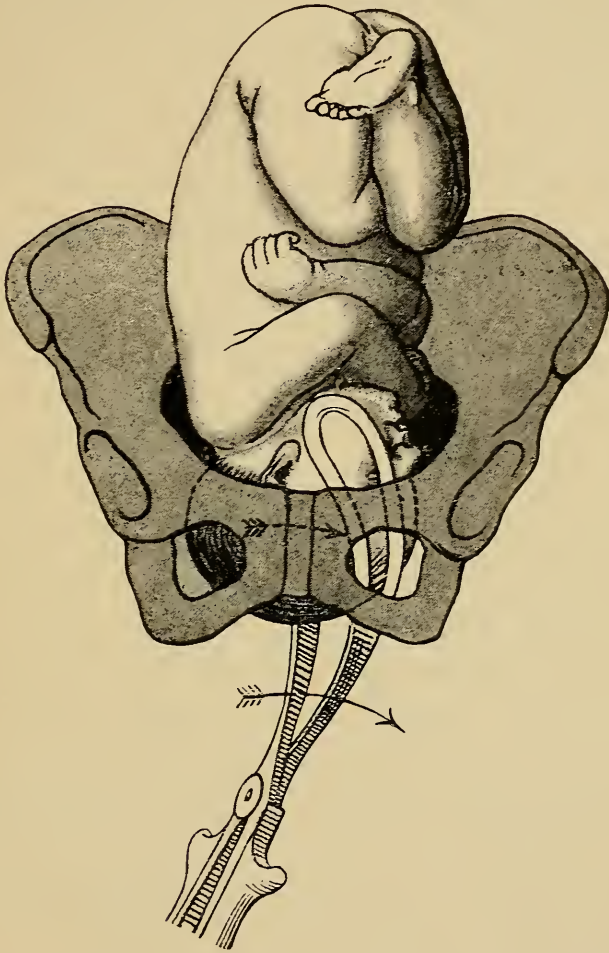


Fig. 90. Anlegender Zange bei tiefem Querstand der Pfeilnaht. II. Akt der Scanzonischen Umwandlung einer Vorderhauptslage in Hinterhauptslage. II. Schädellage, Zange im ersten schrägen Durchmesser, Drehung im Sinne des Uhrzeigers.

und mit der Pfeilnaht im geraden Durchmesser steht, worauf die Extraktion in der bei der Hinterhauptslage angeführten Weise (Fig. 84, 85) beendet wird.

Diese Scanzonische Methode erfordert also ein zweimaliges Anlegen der Zange.

Lange suchte dies zu umgehen, dadurch, dass er

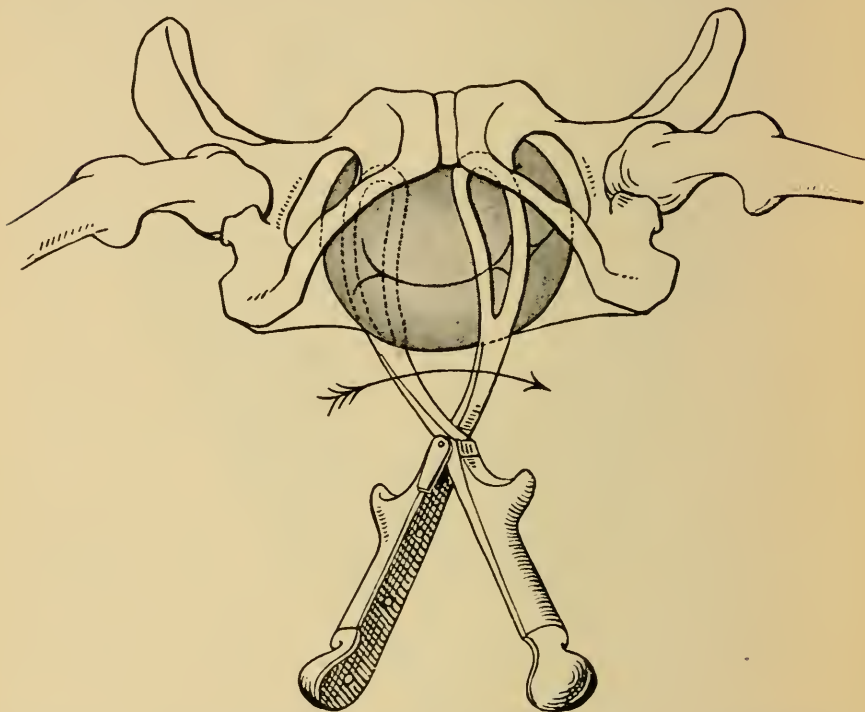


Fig. 91. Anlage der Zange bei tiefem Querstand, II. Schädellage von unten gesehen. Dieselbe Situation wie bei Fig. 90.

sofort die Zange in denjenigen schrägen Durchmesser legt, in welchem die Pfeilnaht steht.

Diese Methode wird schon von Scanzoni verworfen und ist jetzt gänzlich obsolet. Nur wenn die Pfeilnaht im queren Durchmesser des Beckens steht, kann Drehung und Extraktion des Kopfes gleichzeitig ausgeführt werden.

C) Gesichtslage (Stirnlage).

Hat der Kopf bei Gesichtslage seine innere Drehung normaliter vollzogen, so dass das Kinn bei extremer

Streckung des Kopfes stark gesenkt ist und vorn unter der Symphyse steht, so steht bei gegebener Indikation einer Zangenextraktion nichts im Wege. Auch hier wird

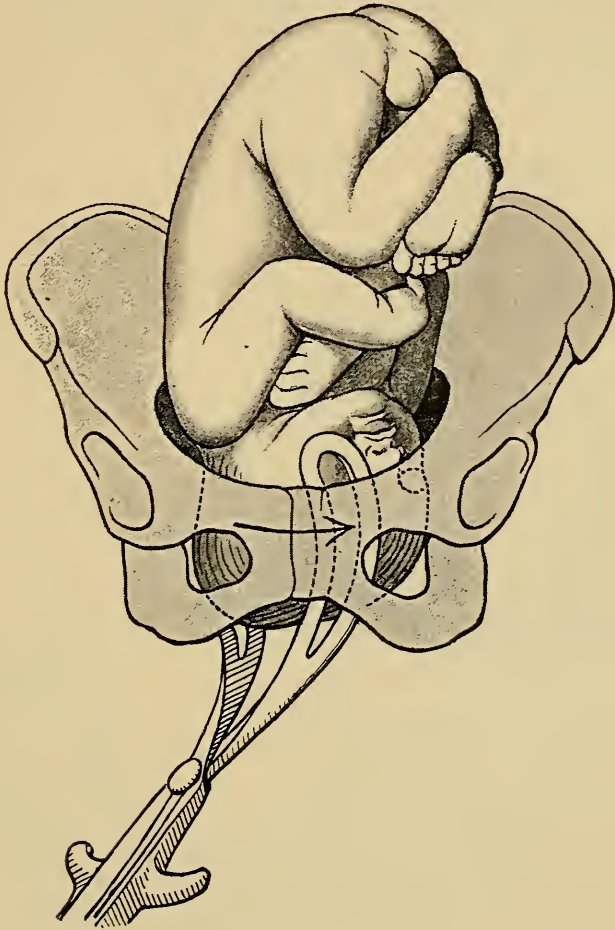


Fig. 92. Anlegen der Zange nach Lange zur Umwandlung einer Vorderhauptslage in eine Hinterhauptslage (obsolet).

die Zange an die beiden Endpunkte des Querdurchmessers des Beckens gelegt.

Die Löffel fassen den Kopf (Fig. 93) über das Gesicht von vorn nach hinten, in welcher Lage die Zange

an den Kopf ebenfalls günstig und zweckmässig zu liegen kommt.

Bei dem Schliessen der Zange hat man zu beachten, dass hierbei die Griffe der Zange nicht wie bei Hinterhauptslagen nach abwärts gesenkt werden, sondern dass

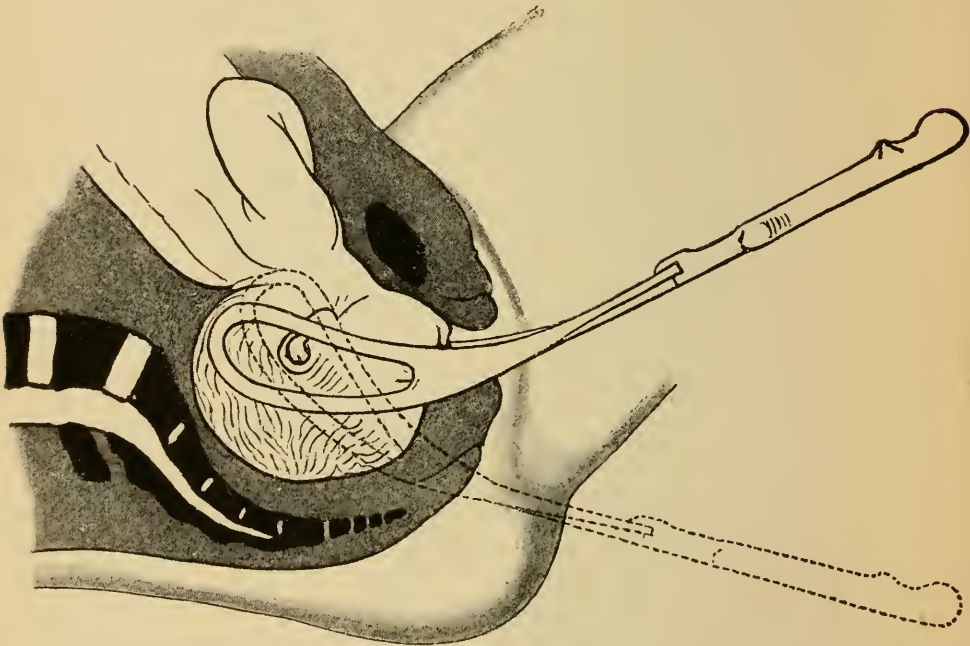


Fig. 93. Das Anlegen der Zange bei Gesichtslage. Schluss bei erhobenen Griffen. Die punktierte Zange zeigt das fehlerhafte Liegen der Zange.

dieselben im Gegenteil etwas erhoben werden, damit die Spitzen der Zange das Hinterhaupt fassen. Würde man mit gegen den Damm gesenkten Griffen den Schluss der Zange bewerkstelligen, so kämen die Spitzen der Zange an den Hals zu liegen. (Vergl. die punktierte Zange in Fig. 93.)

Bei der Extraktion zieht man so lange nach abwärts, bis das Kinn unter der Symphyse vorgetreten ist, so dass die Halswirbelsäule Hypomochlion wird. Durch Erheben

der Zange wird das Hinterhaupt an der hinteren Beckenwand herabgezogen und der Kopf aus der Streckung in die Beugung übergeführt.

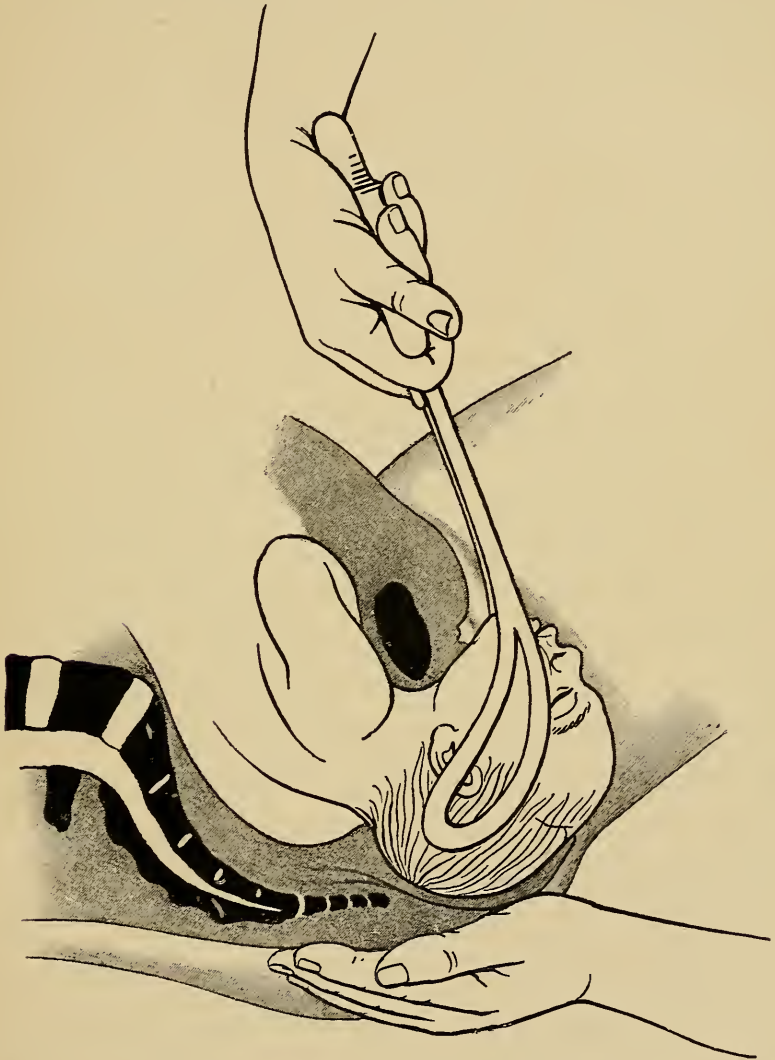


Fig. 94. Extraktion bei Gesichtslage.

Vor einer Zangenextraktion bei Gesichtslage zu einer Zeit, wo der Kopf noch nicht ganz im Becken steht oder die innere Drehung noch nicht ganz vollzogen hat, wird

allgemein und dringend gewarnt. Die veränderte Haltung des Kopfes, extreme Streckung, erschwert die Drehungen desselben bei Gesichtslage ganz erheblich, was sich bei Spontangeburt durch eine die Geduld des exspektativ sich verhaltenden Geburtshelfers oft auf eine harte Probe stellende Geburtsverzögerung ausdrückt. Künstliche Drehungen des Gesichtes mit der Zange, so dass das Kinn nach vorn rotiert, was Bedingung für die Gebärmöglichkeit wird, stossen auf grössere Schwierigkeiten, als die analogen Drehungen bei Schädellagen. Scanzoni empfiehlt zwar auch hierfür bei tiefstehendem Gesicht und gegebener Indikation die Zange anzuwenden und zwar in ganz der gleichen „zweizeitigen“ Anwendungsweise, wie dies bei den Schädellagen auseinandergesetzt worden ist, er hat sogar in Fällen, in welchen das Kinn ganz nach hinten rotiert war, mit der Zange die Drehung des Kinnes nach vorn mit Erfolg ausgeführt, also eine analoge Operation vollzogen, wie die Umwandlung einer Vorderhauptslage in eine Hinterhauptslage. Ähnliche günstige Erfahrungen berichten auch Hohl, v. Winckel, Kaltenbach. Jedenfalls darf nur ein sehr gewandter, erfahrener Geburtshelfer, der ein genaues Urtheil über das erlaubte Maass der anwendbaren Kraft hat, derartige künstliche und schwierige Operationen versuchen. Rätlicher erscheint im allgemeinen, da, wo die Entbindung bei solchen Fällen dringend nötig und unaufschiebbar wird, lieber zu einer zerstückelnden Operation seine Zuflucht zu nehmen, als einen in ihrem Erfolge für das Kind zweifelhaften, und für die Mutter keineswegs ungefährlichen Eingriff zu wagen.

Ist schon bei Gesichtslage gemäss des erschwerten

Geburtsmechanismus die Ausführung einer Zangenextraktion entschieden schwieriger als bei der Hinterhauptslage, so steigern sich die Schwierigkeiten für die Operation noch beträchtlich bei der Stirnlage. Hier kann man allenfalls nur von einem Zangenversuch sprechen, um eventuell vor der Perforation des lebenden Kindes noch das letzte versucht zu haben. Aus Fig. 51 ist der Austrittsmechanismus bei Stirnlage ersichtlich. Die beiden Löffel kommen an die beiden Seiten der Stirn und des Vorderhauptes zu liegen.

Die Zange bei hochstehendem Kopfe.

Bei allen bisher dargestellten Zangenoperationen war Voraussetzung, dass der Kopf in das kleine Becken eingetreten war, so dass derselbe also mit seiner grössten Circumferenz unterhalb des Beckeneinganges stand. Hat der Kopf dabei zugleich seinen „inneren Drehungsmechanismus“ normal vollzogen, so bietet eine Zangenextraktion bei den Schädellagen in der Regel keine besonderen Schwierigkeiten.

Die Drehungen des im Becken stehenden Kopfes mit der Zange bei tiefem Querstand, wie eventuell bei der Vorderhauptslage oder gar Gesichtslage, stellen schon grössere Eingriffe dar, welche in ihrer Indikation viel strenger gefasst werden müssen und sich in ihrer Prognose wie in der Art der Ausführung von den ersteren, den „typischen Zangenoperationen“ unterscheiden. Um völlig „atypische Operationen“ handelt es sich nun aber in all den Fällen, in welchen die Zange an einen mit der

grössten Circumferenz noch über dem Beckeneingang befindlichen Kopf angelegt wird.

Befindet sich der Kopf in der Austreibungsperiode nach dem Blasensprung noch über dem Beckeneingang, so ist stets ein Hindernis für den Eintritt desselben in das Becken vorhanden und zwar ist das Missverhältnis zwischen Kopf und Becken in der Regel veranlasst durch eine Verengerung des Beckens oder durch eine abnorme Grösse des Kopfes, wie z. B. Hydrocephalus. Zweckmässigerweise wird man in den Fällen von engem Becken, vorausgesetzt, dass die Verengerung keine zu hochgradige ist und also die Möglichkeit der Geburt eines unzerstückelten Kindes per vias naturales nach sorgfältigem Abwägen der gegebenen Verhältnisse angenommen werden kann, einem „Zangenversuch“ die von Hofmeier für solche Fälle angegebene Einpressung des Kopfes von aussen, in Walcherscher Hängelage versuchsweise vorausschicken.

Die Kreissende wird zu diesem Behufe an den Bett- oder Tischrand so gelegt, dass das volle Gewicht der freihängenden Beine eine grösstmögliche „Dehnung des Beckens“, Erweiterung des Beckeneinganges, bewirkt. In tiefer Narkose wird nun der Kopf von aussen so erfasst, dass der Daumen auf das Hinterhaupt, die übrigen Finger auf den Unterkiefer zu liegen kommen, und so der Kopf direkt in das Becken hereingepresst, wobei er gelegentlich mit einem Ruck den Beckeneingang passiert. Bei der inneren Untersuchung findet man dann den Kopf im Becken, meist in tiefem Querstand, so dass er leicht mittelst Drehung mit der Zange extrahiert werden kann. Hofmeier gelang es

auf diese Weise noch bei einem Becken mit einer Conjugata vera von 7,5 cm und grossem Kopf ein lebendes Kind zu entwickeln. Misslingt dieser Versuch, so kann man, sofern das Kind noch lebt, wenn man nicht etwa zu Symphyseotomie oder Sectio caesarea seine Zuflucht nehmen will, vor der Perforation einen letzten Versuch mit der Zange machen, vorausgesetzt, dass der Kopf in Schädellage liegt; bei Hochstand des Kopfes in Gesichts- und Stirnlage ist die Zange absolut kontraindiziert.

Die Zange wird dann gemäss ihrer Beckenkrümmung, also genau in den queren Durchmesser des Beckens gelegt, sie erfasst den Kopf über Gesicht und Hinterhaupt. Um den Kopf voll in die Zange zu bekommen, muss man hierbei die Zange so hoch wie möglich an dem Kopf hinaufschieben und dieselbe beim Schliessen stark gegen den Damm senken.

Die Zugrichtung ist entgegen derjenigen bei Extraktion eines im Becken stehenden Kopfes direkt nach abwärts. Bei einer anderen als der in der Konstruktionszeichnung in Fig. 95 dargestellten Zugrichtung geht viel Kraft durch Anstemmen des Kopfes an die hintere Symphysenwand verloren.

Um streng in der Richtung des in Fig. 95 und 97 angegebenen Pfeiles ziehen zu können, hat man „Achsenzugzangen“ konstruiert, wovon das Modell Tarnier in Fig. 96 abgebildet ist. Dicht unter den Fenstern der Zange gehen die Zugstiele ab, welche einen Zug in der „Beckenachse“, also ganz nach abwärts an dem im Beckeneingang stehenden Kopfe gestatten.

Ist es gelungen, den Kopf in das Becken herein-

zuziehen, so muss die Zange, da sie zum Entwickeln des Kopfes ungeeignet liegt, abgenommen und sodann in der dem tiefen Querstand des Kopfes entsprechenden Weise angelegt werden.




Fig. 95. Schematische Darstellung der Zugrichtung bei Extraktion eines hochstehenden Kopfes.

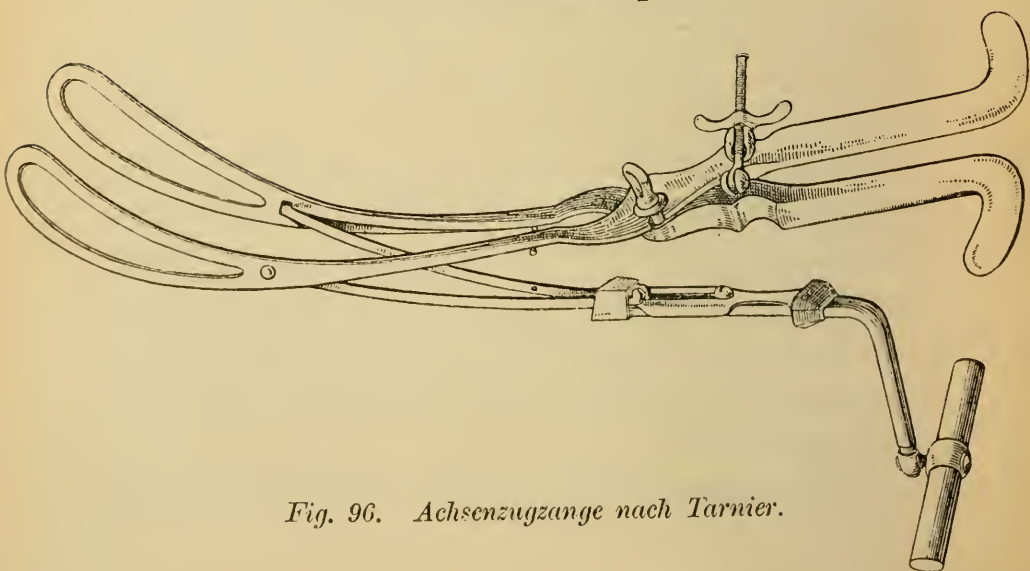


Fig. 96. Achsenzange nach Tarnier.

Auch für die Entwicklung des „nachfolgenden“ Kopfes wurde die Zange vielfach empfohlen.

Da hier in den bei der manuellen Extraktion abzuhandelnden Handgriffen geeignete Methoden vorhanden sind, den Kopf in und durch das Becken zu bewegen, wird diese Anwendungsweise der Zange mehr und mehr verdrängt.

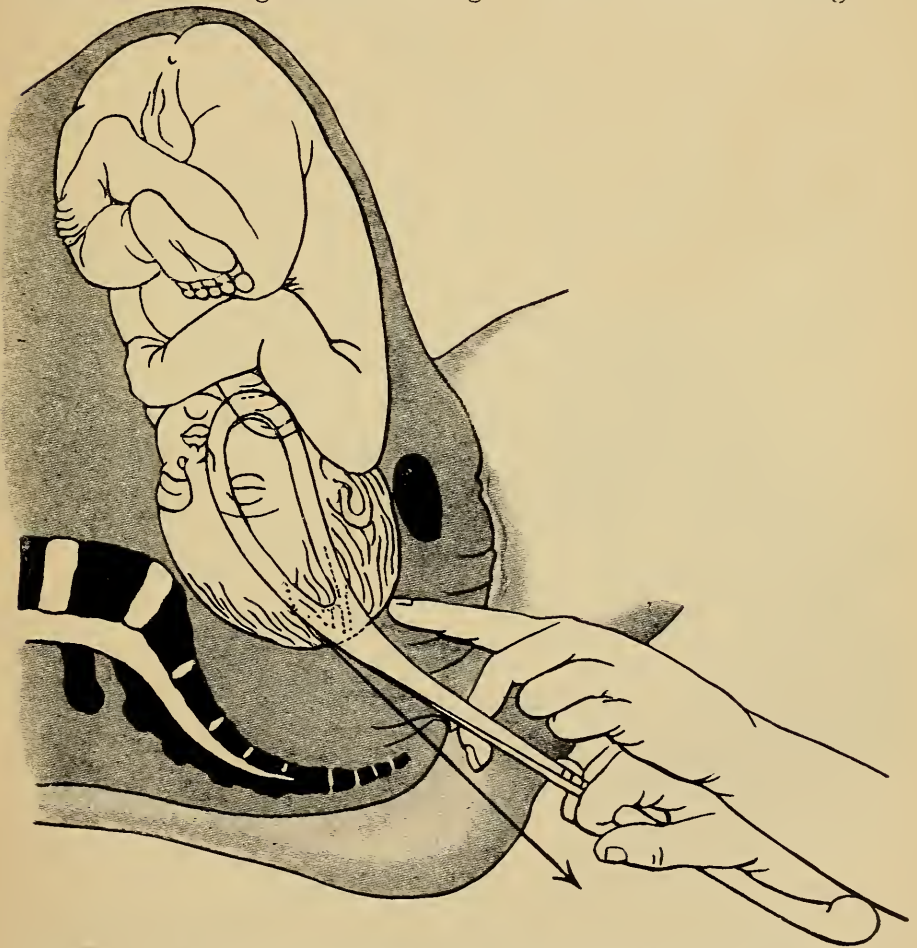
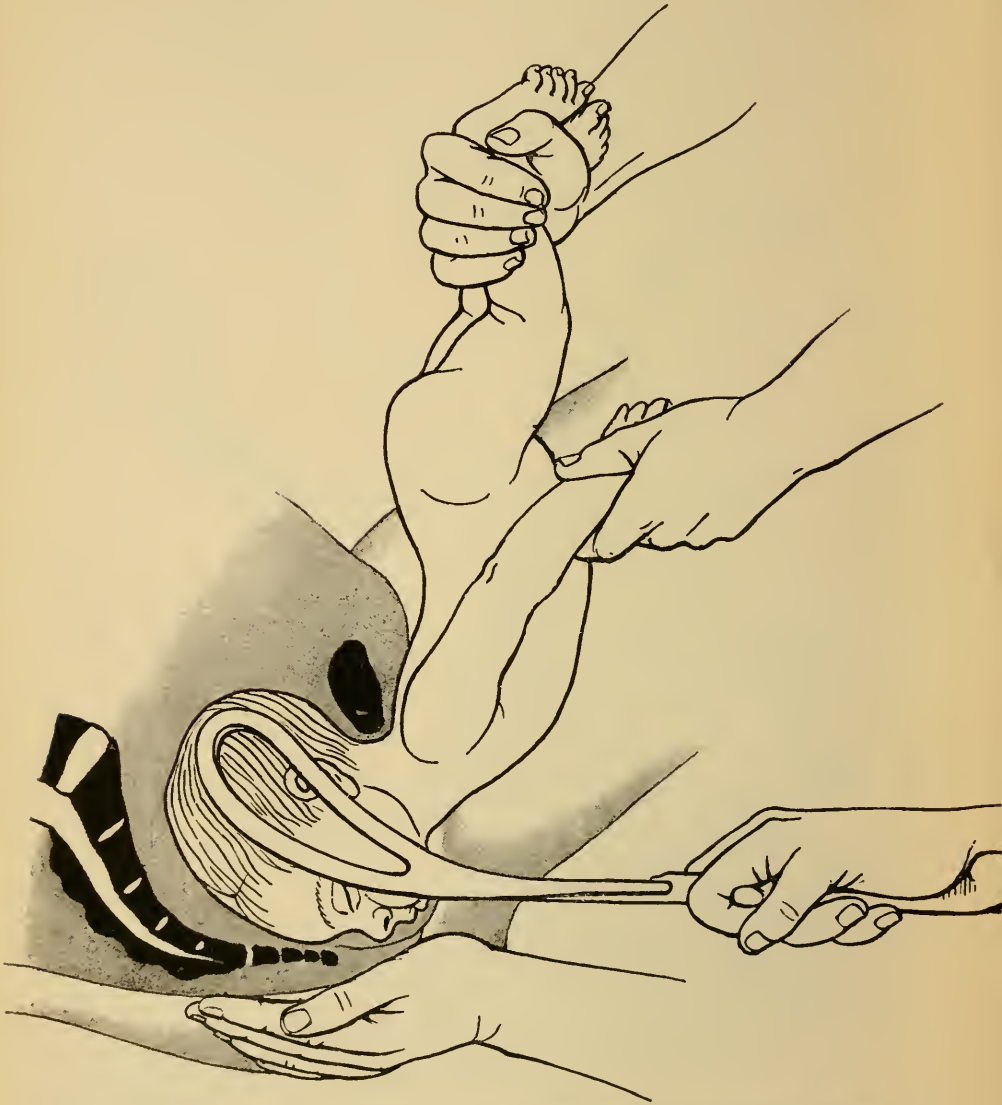


Fig. 97. Zange am hochstehenden Kopf. Zugrichtung nach abwärts.

In Fig. 98 ist die Art und Weise, in welcher die Zange an den nachfolgenden Kopf angelegt werden muss, dargestellt. Besonders zu beachten ist hierbei, dass der

Rumpf des Kindes in der wiedergegebenen Art erfasst



*Fig. 98. Anlegen der Zange an den nachfolgenden Kopf
(nach Zweifel).*

und in die Höhe geschlagen wird, so dass die Zange den Kopf von unten her erfasst.

Kapitel V.

Manuelle Extraktion.

Unter „manueller Extraktion“ versteht man die Entwicklung des in Beckenendlage zur Geburt sich einstellenden Kindes.

Das Ziel der Operation ist dasselbe wie bei der Zangenextraktion: „das Kind unzerstückelt auf natürlichem Wege zu entwickeln“.

Auch hierbei ersetzt der Zug von unten und zwar hier mittelst der den kindlichen Rumpf fassenden Hände die spontane Geburtskraft.

Die Vorbedingungen sind entsprechend denen zur Zange:

1. Vollständige Eröffnung des Muttermundes.
2. Gesprungene Eibläse.
3. Kein zu enges Becken.
4. Kein zu grosses Kind.

Da die Beckenendlagen physiologische Lagen sind, in welchen das Kind spontan geboren werden kann, so darf auch hier die künstliche Entbindung nicht ohne besondere Indikation seitens der Mutter oder des Kindes vorgenommen werden.

Dies gilt jedoch nur für den ersten Akt der Opera-

tion, die Entwicklung des Rumpfes. Die Lösung der Arme und des Kopfes dagegen macht sich jedesmal unverzüglich nötig, wenn nach der Geburt des Rumpfes der Austritt des oberen Teiles des Kindes, wie so häufig, ins Stocken gerät. In jedem Falle kommt das Kind hierbei in eine absolute Lebensgefahr, da die Nabelschnur von dem bereits ausserhalb des Geburtskanales befindlichen Abdomen des Kindes neben demselben durch das Becken hindurch verläuft und durch den das Becken ausfüllenden Teil des Kindes komprimiert wird. Völlige Kompression der Nabelschnur führt aber in spätestens zehn Minuten den Tod des Kindes durch Erstickung herbei.

Ausser diesem Punkt kommt auch als weiterer Grund für die Gefährdung des Kindes die mit der Entleerung des Uterus fortschreitende Verkleinerung der Placentarhaftfläche hinzu, worauf Kaltenbach besonderes Gewicht legt.

Die Folge für das Kind ist dieselbe: Erstickungsgefahr wegen Sauerstoffmangel. Wird somit bei Beckenendlagen nach der Geburt des Abdomens nicht alsbald der obere Rumpfteil und der Kopf des Kindes ausgestossen, so kommt das Kind in dieselbe Gefahr wie bei Kopflagen mit Nabelschnurvorfall, wenn der vorangehende Kopf ins Becken eingetreten ist.

Die Extraktion am Beckenende erfordert nur ausnahmsweise die Anwendung besonderer Instrumente, in der Regel finden die Hände des Operateurs genügende Angriffspunkte am kindlichen Körper, um denselben aus dem Geburtskanal herausziehen zu können.

Sowohl die unteren Extremitäten wie das Becken

des Kindes gestatten unter normalen Verhältnissen ohne irgendwelche Gefährdung desselben einen genügenden Zug. Strengstens verpönt ist dagegen, jemals bei der Extraktion die Hände über das kindliche Abdomen zu legen, da dessen Eingeweide nicht durch eine knöcherne

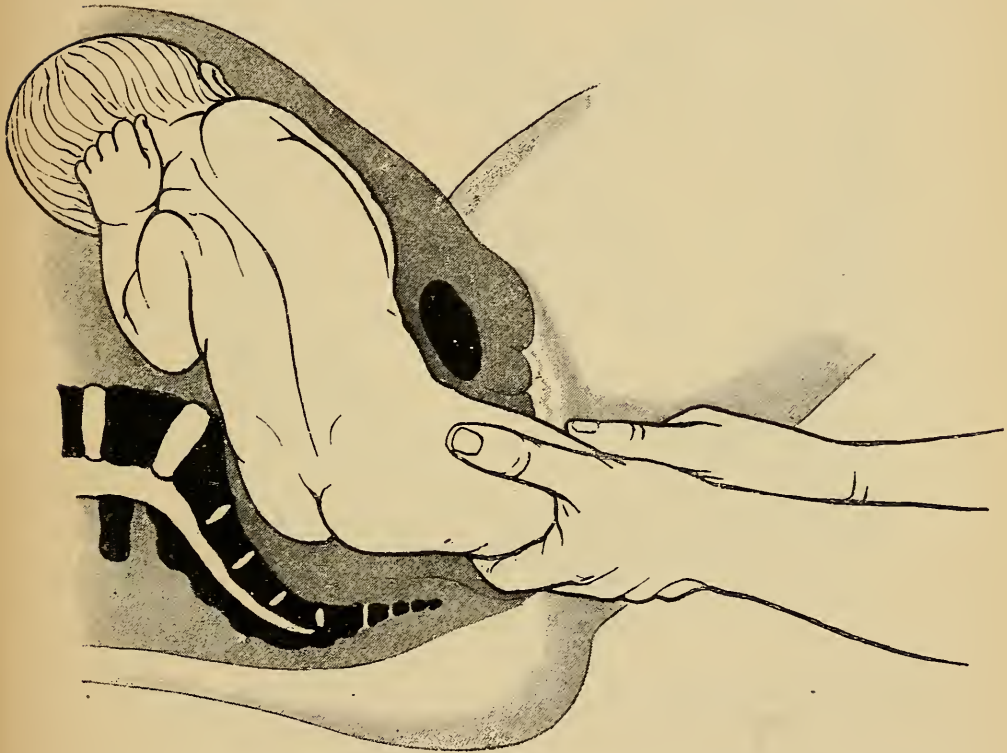


Fig. 99. Extraktion bei Fusslage. I. Akt. Erfassen des Fusses (Haltung des Kindes nach Wendung).

Wand vor Druck geschützt sind, ein einigermaassen unvorsichtiges Anfassen desselben insbesondere eine Ruptur der Leber veranlassen kann.

Bei Fusslagen wird der herabgestreckte Fuss mit beiden Händen, die Daumen nach oben, voll umfasst (Fig. 99). Sobald der Steiss tief gezogen ist, wird der bereits geborene Fuss stark erhoben, während ein Zeige-

finger in die hintere Schenkelbeuge eingeht, um zugleich am Becken des Kindes ziehen zu können (Fig. 100). Niemals darf man bei tiefstehendem Steiss einen hinaufgeschlagenen Fuss herunterholen.

Bei Steisslagen dagegen kann man nur dann mit

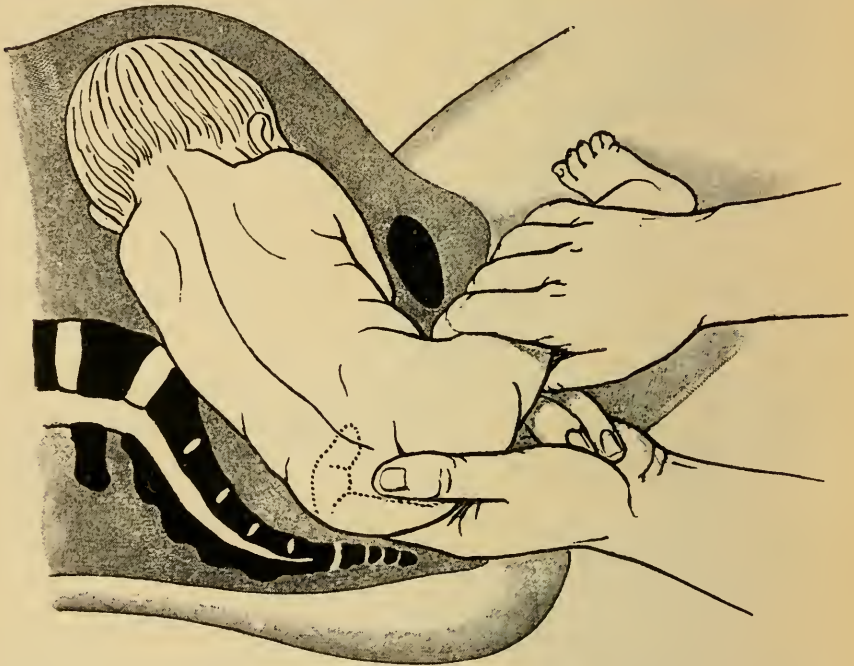


Fig. 100. Extraktion bei Fusslage. II. Akt. Erheben des Fusses. Eingehen in die hintere Schenkelbeuge. (Nach v. Winckel.)

der Hand allein die Entwicklung des unteren Rumpfes bewerkstelligen, wenn dasselbe schon auf den Beckenboden getreten ist, so dass nicht allzugrosse Kraft angewendet zu werden braucht. In diesem Falle wird in der Regel ein in die vordere oder hintere Schenkelbeuge eingesetzter Finger den Steiss über den Damm zu entwickeln vermögen. (Fig. 101).

Auch hier geht so bald wie möglich der Zeigefinger

der anderen Hand in die hintere Schenkelbeuge, um das Erheben des Steisses zu erleichtern. (Fig. 102.)

Eine anhaltende oder stärkere Kraftentfaltung ist

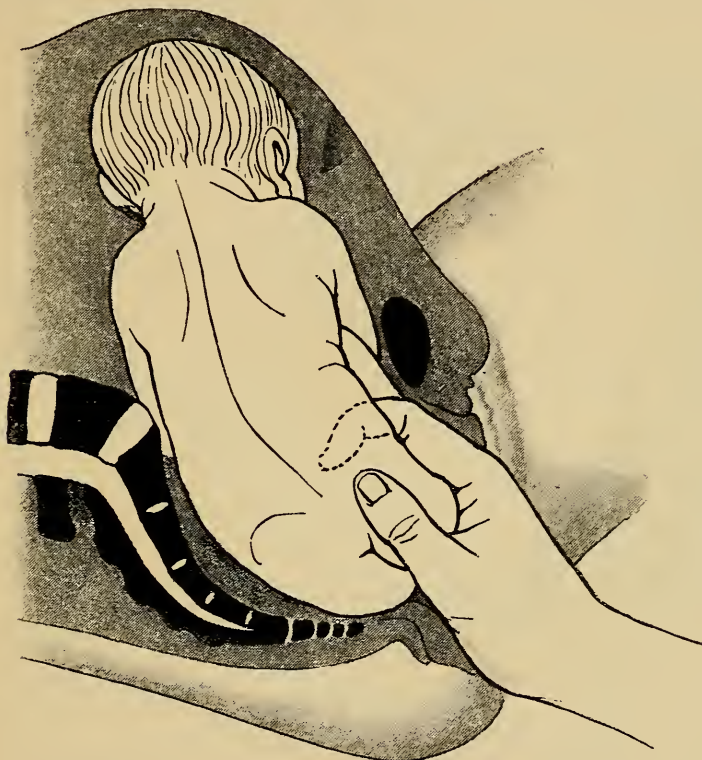

Fig. 101. Extraktion bei Steisslage. I. Akt. Einhaken eines Fingers in die vordere Schenkelbeuge. (Nach Varnier-Faraboeuf.)

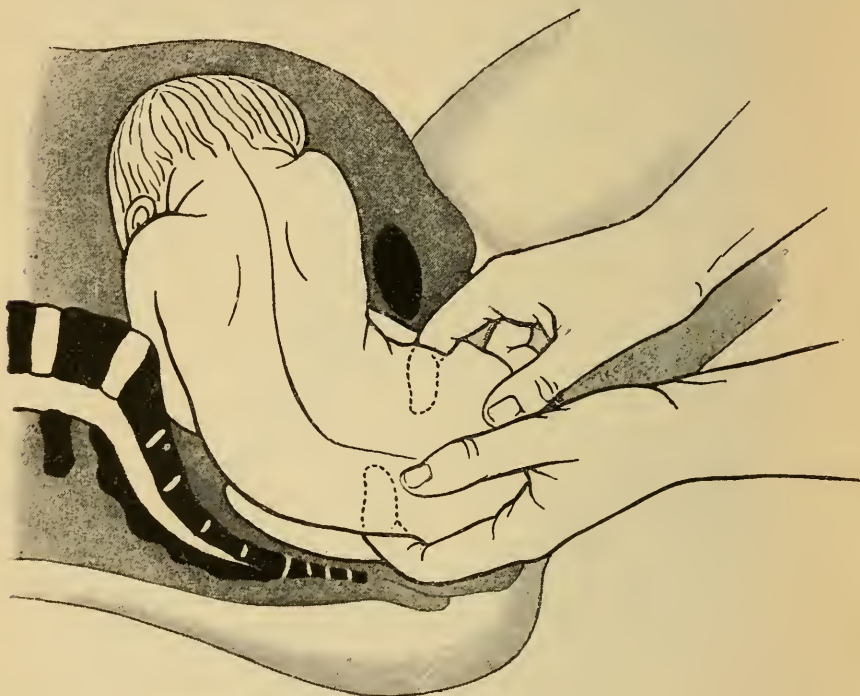
jedoch in dieser Weise nicht möglich, der hakenförmig gekrümmte Finger ermüdet zu leicht und muss dann durch Instrumente ersetzt werden.

Zu diesem Zwecke dient ein eiserner Haken, der dem gekrümmten Finger nachgebildet und an dessen Stelle in die Schenkelbeuge eingeführt wird.

Der „stumpfe Haken“ oder „Schenkelhaken“, Fig. 103, ist aber seit langer Zeit schon in dem üblen Rufe, leicht

Femurfrakturen zu erzeugen, so dass dessen Anwendung nur mehr bei sicher konstatiertem Tode des Kindes empfohlen wird.

Bei lebendem Kind dient zum Ersatze des Fingers



*Fig. 102. Extraktion bei Steisslage. II. Akt.
Einsetzen je eines Zeigefingers in die vordere und hintere
Schenkelbeuge. (Nach Varnier-Faraboeuf.)*

eine in die vordere Schenkelbeuge geführte Schlinge, deren Anlegung nicht wesentliche Schwierigkeiten bietet. Man kann dazu die gewöhnliche Wendungsschlinge gebrauchen. Dieselbe wird nach Art einer chirurgischen Binde aufgerollt, der Bindenkopf von vornher in die betr. Schenkelbeuge so hereingedrückt, dass er nach hinten zu abgerollt werden kann.

Zur Erleichterung des Herumführens der Schlinge

namentlich bei hochstehendem Steisse sind verschiedene „Schlingenführer“ konstruiert, von welchen der von Bunge angegebene neuerdings mehrfach empfohlen wurde (Fig. 104).

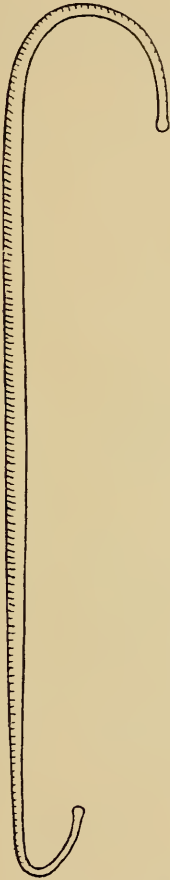


Fig. 103. Der Schenkelhaken. Zur Extraktion bei Steisslage.

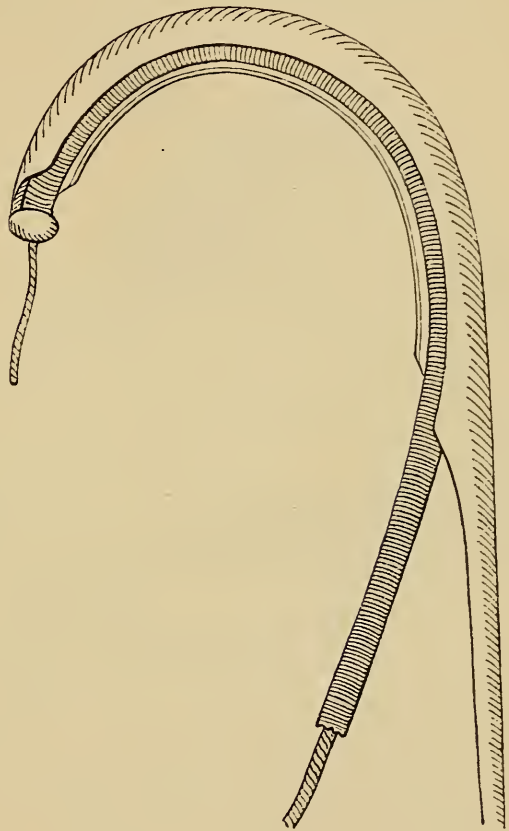


Fig. 104. Der Schlingenführer von Bunge zur Extraktion bei Steisslage.

Das Instrument ist wie der Schenkelhaken gebaut, der gekrümmte Teil desselben besteht aber aus einer Hohlrinne, in welche ein zum Zuge bestimmter Gummischlauch lose eingebracht ist. Fig. 104 zeigt den oberen Teil des zum Einführen armierten Instrumentes. Ist dasselbe um die

Schenkelbeuge herumgeführt, so kann man an dem am oberen Ende vorstehenden Knopf den Schlauch erfassen, nachziehen und damit aus dem Schlingenführer entfernen, worauf das Instrument selbst entfernt wird.

Bei Extraktion mit der Schlinge sind sägende Be-

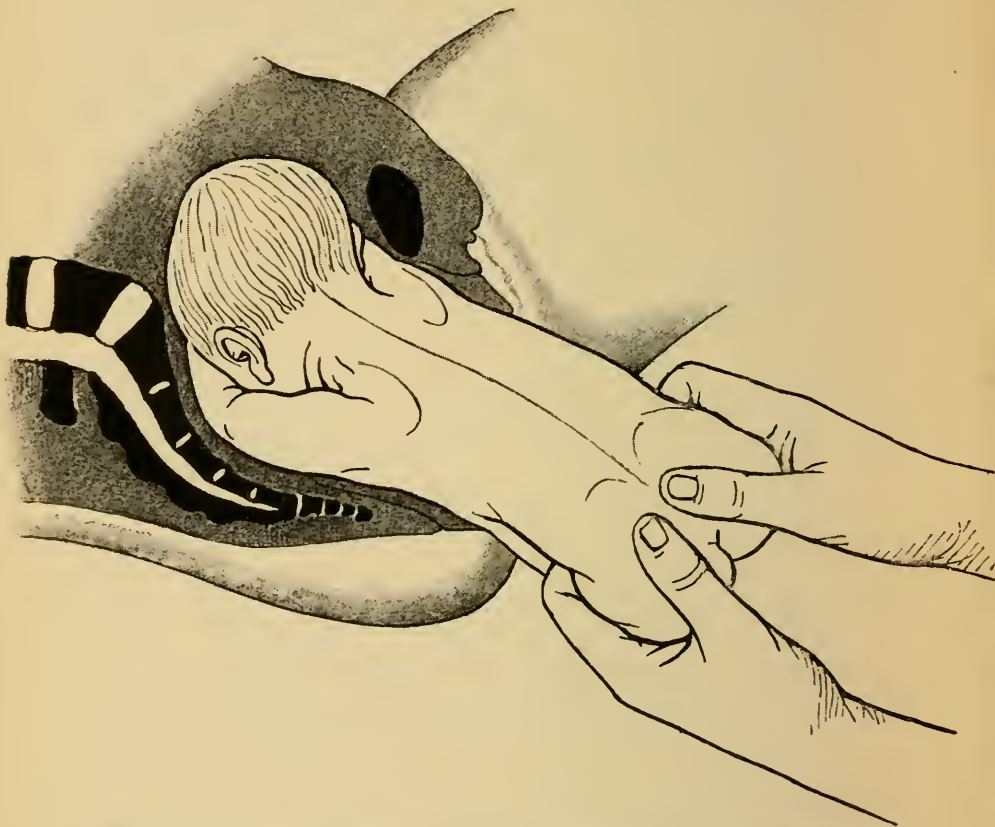


Fig. 105. Extraktion bei Steisslage. Zug am geborenen Steisse.
wegungen sorgfältig zu vermeiden, da hierdurch Weichteilverletzungen erzeugt werden.

Wenn der Steiss noch über dem Beckeneingange beweglich ist, kann man bei etwa notwendig werden der Extraktion einen Fuss herunterstrecken, um an demselben eine Handhabe zu gewinnen.

Sobald der Steiss geboren ist, wird derselbe bei noch hinaufgeschlagenen unteren Extremitäten mit beiden Händen voll umfasst, so dass die Daumen parallel nebeneinander auf das Kreuzbein des Kindes zu liegen kommen (Fig. 105).

Bevor man weiterzieht ist aber zu beachten, ob das Kind nicht auf seiner Nabelschnur reitet, da diese sonst beim Weiterziehen gezerzt würde. Ist es der Fall, so muss die Nabelschnur über die hintere Steissbacke zurückgestreift werden, oder, wenn dies nicht gelingt, muss sie doppelt unterbunden und durchgeschnitten werden, wonach das Kind schleunigst zu entwickeln ist. Man zieht nach abwärts, bis der untere Winkel der nach vorn gelegenen Skapula unter der Symphyse steht.

Diesen Moment richtig zu erfassen, ist eine wichtige Aufgabe bei der „manuellen Extraktion“, da jetzt die Lösung der Arme, der schwierigste und gefährlichste Teil der Operation, vorzunehmen ist. Zieht man den kindlichen Rumpf noch weiter heraus, so werden, wenn die Arme, wie so häufig, besonders nach Wendung neben dem Kopf emporgeschlagen sind (vergl. Haltung des Kindes in Fig. 3 und Fig. 99), Kopf und Arme zusammen so fest in das kleine Becken hineingezogen, dass die Beweglichkeit der Arme eine sehr geringe ist, wodurch die Lösung derselben äusserst erschwert oder unmöglich wird.

Ist der untere Winkel der nach vorn gelegenen Skapula am unteren Symphysenrand, so sind die Arme eben erreichbar und neben dem Kopfe noch beweglich. Zuerst wird stets der nach hinten gelegene Arm und zwar stets mit der gleichnamigen Hand heruntergeholt, da die Kreuzbeinaushöhlung mehr Raum

hierzu bietet als die vordere Beckenwand. Gleich vom Beginne der Extraktion an ist genau darauf zu achten, dass der Rücken nicht etwa nach vorn oder hinten, sondern genau nach einer Seite zu gerichtet ist, damit eben ein Arm in die Kreuzbeinaushöhlung zu liegen kommt.

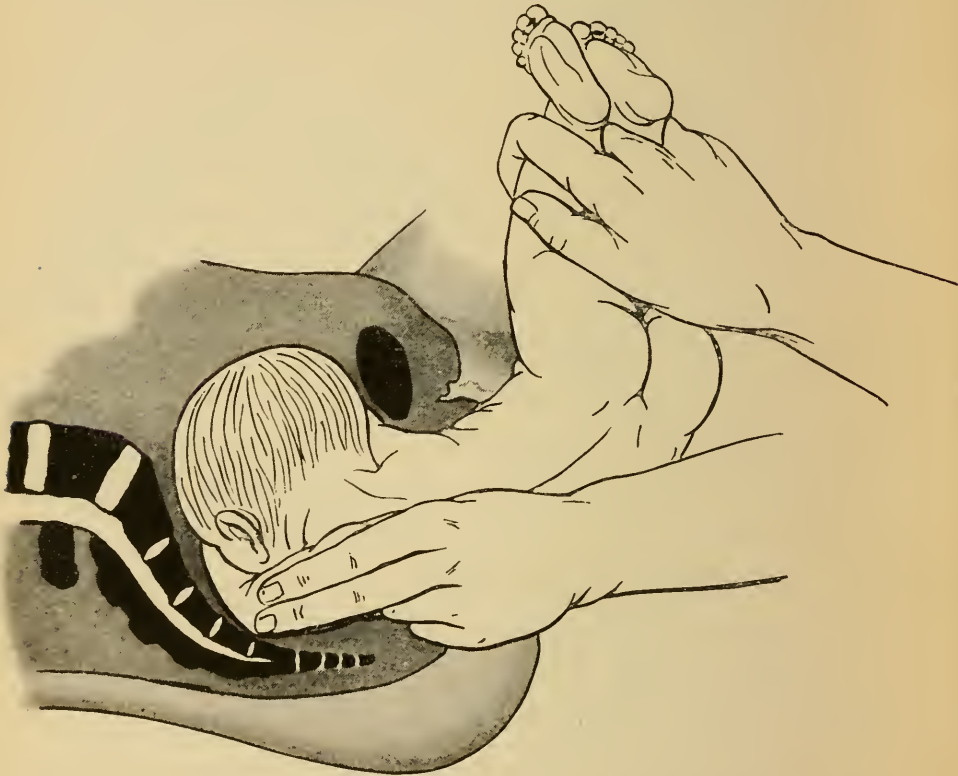

Fig. 106. Lösung des ersten, hinteren Armes bei der manuellen Extraktion.

Löst man also z. B. bei zweiter Beckenendlage den hinteren linken Arm, so erfasst die rechte Hand das Kind an den Füßen und erhebt den Rumpf in die linke Schenkelbeuge der Mutter, damit die hintere Schulter möglichst tief rückt und die linke Hand am Rumpfe vorbei in die Genitalien eindringen kann.

Die linke Hand geht nun über die linke Schulter hinauf, Zeige- und Mittelfinger legen sich von hinten her parallel über den Humerus, so dass die Spitze der Finger bis zum kindlichen Ellenbogen vorgeschoben wird (Fig. 106). Der Daumen stützt zweckmässig den Humerus

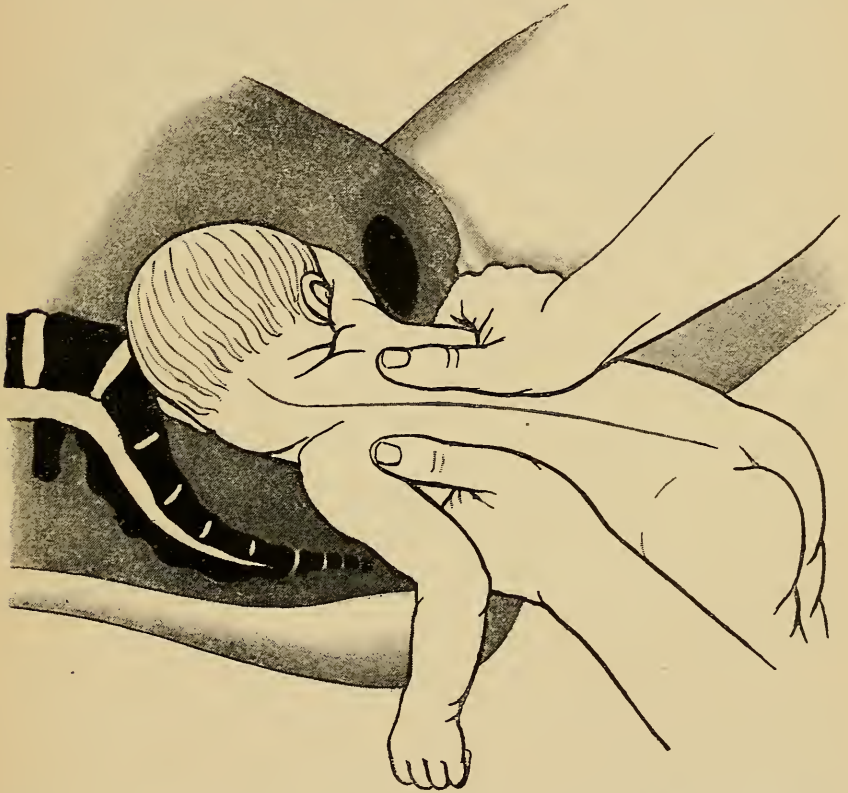


Fig. 107. Drehung des kindlichen Thorax, um den vorn gelegenen Arm nach hinten zu bringen.

von unten her, so dass derselbe von den drei Fingern gleichsam „geschient“ wird. Nun wird der Arm an der Vorderseite des Kindes, also über Gesicht und Brust, herunterbewegt, wie wenn man mit demselben das Gesicht „abwischen“ wollte.

Auf diese Weise wird der Arm in seinen Gelenken

bewegt und der hierzu nötige Druck gleichmässig auf die ganze Länge des Humerus verteilt, was zur Vermeidung einer Fraktur dringend erforderlich ist.

Ist der hintere Arm gelöst, so wird der Rumpf wieder gesenkt, beide Hände des Operateurs umfassen den Thorax voll, unter sorgfältigem Vermeiden des Abdomens die beiden Daumen fest auf die Scapulae auflegend. Der noch in den Genitalien befindliche Kopf und Arm werden durch Emporschieben etwas gelockert. Nun wird durch Drehung des Rumpfes mit fixierter Skapula der vordere Arm ebenfalls in die Kreuzbeinaushöhlung gebracht (Fig. 107).

In derselben Weise wie der linke Arm wird nunmehr auch der rechte gelöst. Die linke Hand des Operateurs erhebt also das Kind an den Füßen in die rechte Schenkelbeuge, die rechte Hand geht über den rechten Oberarm.

Zuletzt folgt nun die Entwicklung des Kopfes, und zwar in der Regel wiederum ohne Instrumente vermittelt bestimmter Handgriffe.

Am meisten gebräuchlich unter den vielen hierzu angegebenen Griffen sind zur Zeit der Veit-Smelliesche (Mauriceau-Levretsche (Fig. 108) und der Wiegand-A. Martinsche Handgriff (Fig. 109).

Ersterer findet Anwendung bei in das kleine Becken eingetretenem Kopfe, wobei also etwaige Beckenverengung der Entwicklung desselben nicht mehr hinderlich ist, während der letztere Handgriff zum Hereinpresse eines noch über dem Beckeneingange befindlichen Kopfes dienlich ist.

Beim Veit-Smellieschen Handgriff geht der Zeige-

finger derjenigen Hand, welche den letzten Arm gelöst hat, in den Mund des Kindes, dreht das Gesicht nach hinten, so dass die Pfeilnaht im geraden Durchmesser steht, und

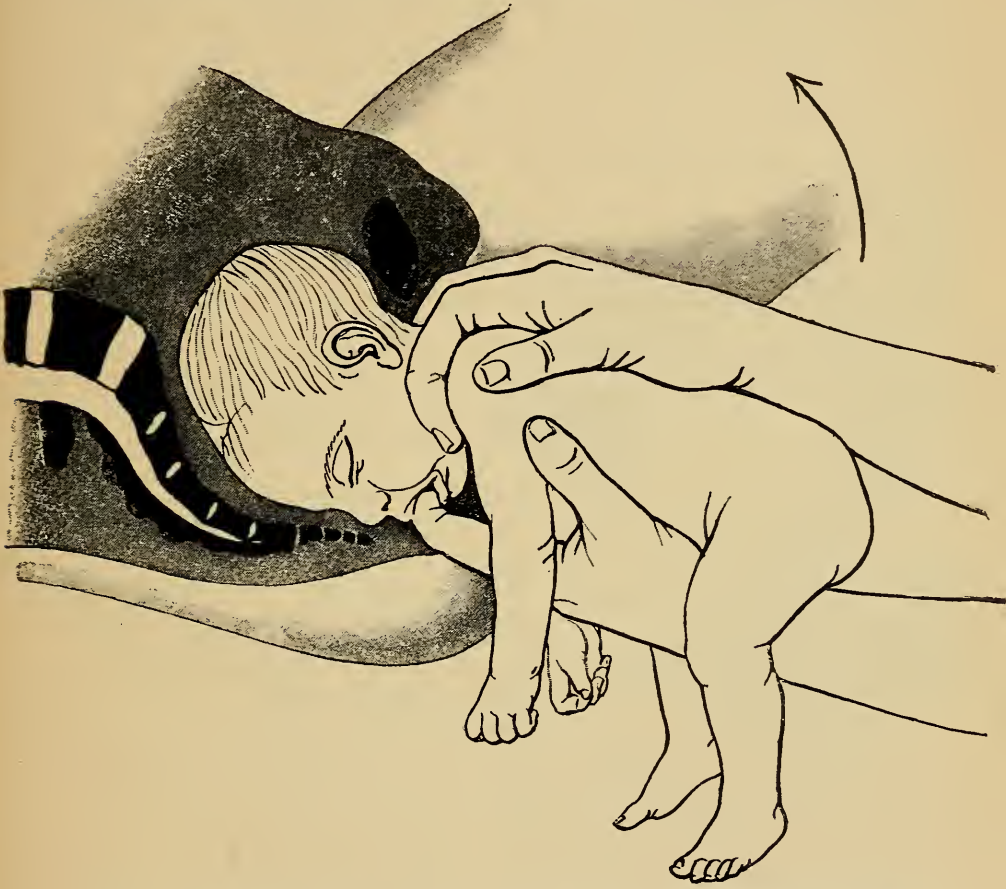

Fig. 108. Entwicklung des nachfolgenden Kopfes mittelst des Veit-Smellieschen Handgriffes.

senkt das Kinn auf die Brust. Der Rumpf des Kindes reitet dabei auf dem zugehörigen Vorderarm.

Die andere Hand des Operateurs geht mit Zeige- und Mittelfinger gabelförmig über den Nacken.

Man zieht so nach abwärts bis der Nacken unter der Symphyse steht. Durch Erheben des kindlichen

Rumpfes nach dem Abdomen der Mutter zu, wird dann der Kopf durch Drehung um die Symphyse geboren. Über den Damm treten nacheinander Gesicht, Vorderhaupt, Hinterhaupt.

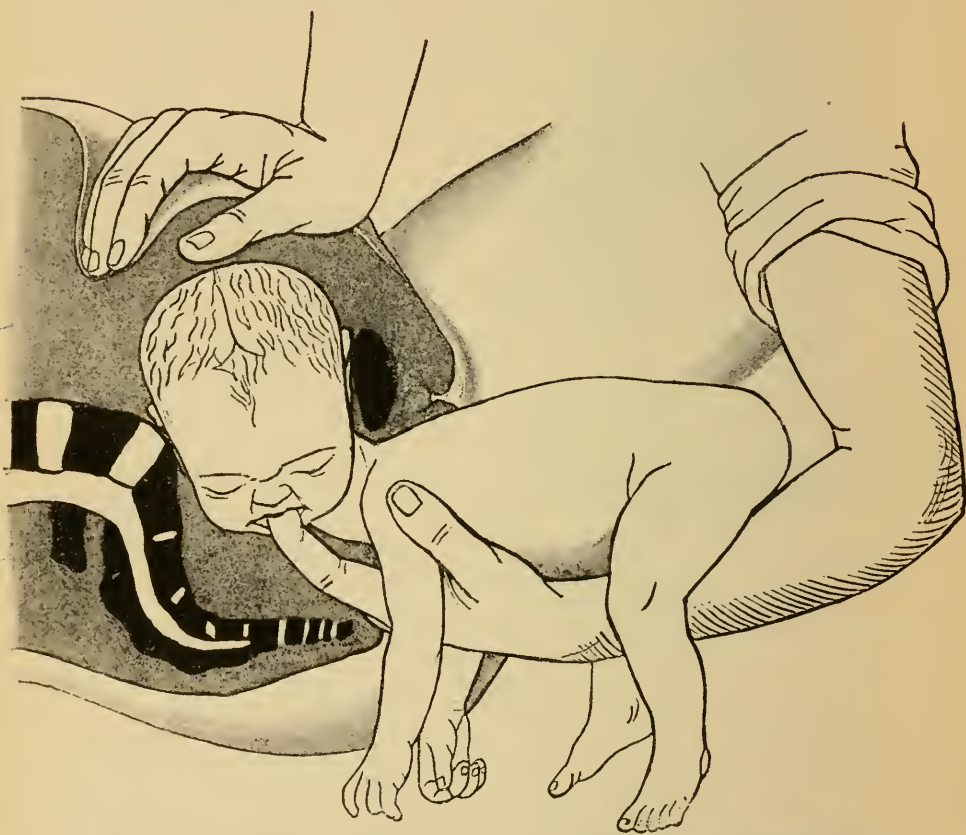


Fig. 109. Entwicklung des nachfolgenden Kopfes mittelst des Wiegand - A. Martinschen Handgriffes.

Der Wiegand- A. Martinsche Handgriff besteht darin, dass wiederum ein Zeigefinger in den Mund des Kindes eingesetzt wird, um durch Senken desselben dem Kopfe die normale Beugehaltung zu geben. Die andere Hand des Operators drückt den Kopf von oben her in das Becken hinein.

So lange der Kopf noch nicht mit dem grössten Umfange in das kleine Becken eingetreten ist, muss dessen Fronto-occipital-Durchmesser in den queren Durchmesser des Beckens zu stehen kommen, so dass also das Gesicht in der einen Seite, das Hinterhaupt in der anderen Seite des Beckens sich befindet. Bei dieser Stellung des Kopfes kommt dessen kleiner, bitemporaler Durchmesser in die Conjugata vera zu stehen. Ist der Kopf im Becken, so wird das Gesicht nach hinten rotiert und der Kopf mit Veit-Smellieschem Handgriff vollends entwickelt.

In sehr schwierigen Fällen bei grösserem Missverhältnis kann man im Falle des Misslingens dieser Handgriffe versuchen, den Kopf durch Zug von unten und Druck von oben in das Becken hereinzubringen. Der Operateur fasst dann nach Art des Veit-Smellieschen Handgriffes; während des Zuges nach unten drückt gleichzeitig eine dritte Hand auf den Kopf von oben.

Endlich wurde auch die Zange für die Entwicklung des nachfolgenden Kopfes empfohlen.

Die Anwendung derselben wird durch die bessere Ausbildung der bimanuellen oder trimanuellen Handgriffe mehr und mehr verdrängt. Führen diese nicht zum Ziele, so besteht eben ein so hochgradiges Missverhältnis zwischen Kopf und Becken, dass nur durch eine Verkleinerung desselben die Geburt per vias naturales ermöglicht werden kann. Die Technik bei der Anlegung der Zange an den nachfolgenden Kopf ist aus Fig. 98, S. 128 zu ersehen.

Wie oben pag. 78 auseinandergesetzt wurde, ist die Rotation des Rückens nach hinten dann zu gewärtigen,

wenn man bei dorso-posterioren Querlagen den unteren Fuss ergriffen hat.

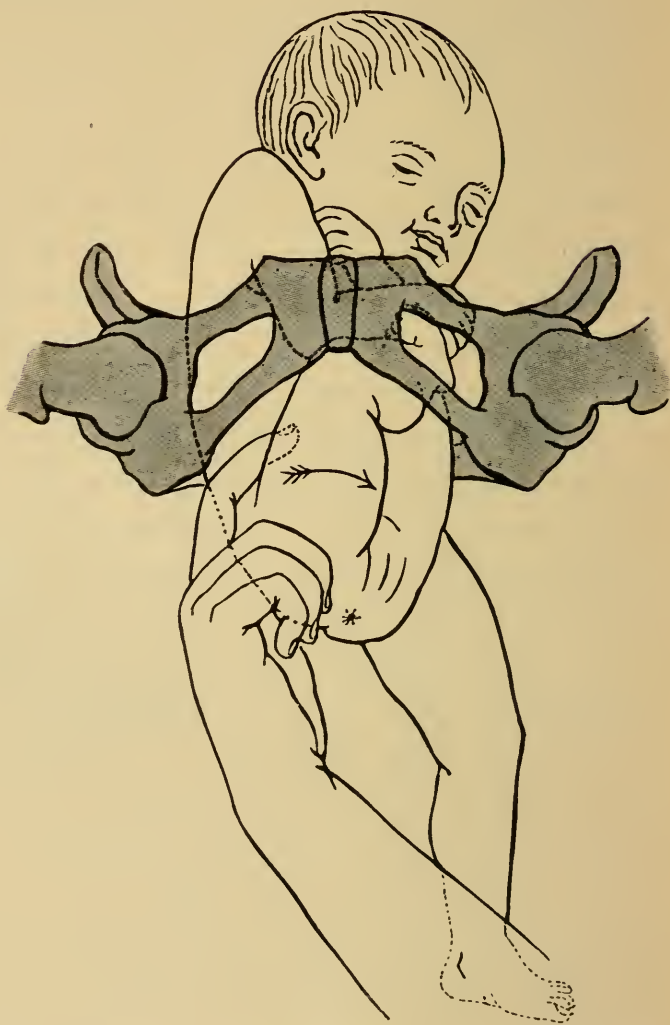

Fig. 110. Verfahren, den nach hinten gerichteten Rücken durch Einsetzen eines Fingers in die vordere Schenkelbeuge nach der Seite zu drehen.

Bei eventueller Extraktion hat man von Anfang an mit allen Mitteln darnach zu trachten, den Rücken nach der Seite zu drehen. Am besten bedient man sich hier-

bei zum Angriffspunkt des Zuges nicht des heruntergeschlagenen, hinteren Beines, sondern der nach vorn gelegenen Schenkelbeuge. Mit dem hier eingeführten Zeigefinger (Fig. 110) wird während des Zuges zugleich eine energische Drehung des kindlichen Rumpfes ausgeführt.

In seltenen Fällen aber kommt es doch vor, namentlich wenn man den natürlichen Drehungen des Rumpfes beim Beginne der Extraktion nicht nachgegeben hat, dass der Rücken des Kindes und dann auch das Hinterhaupt nach hinten gerichtet bleibt. In diesen Fällen ist die Lösung der Arme und die Entwicklung des nachfolgenden Kopfes mit viel grösseren Schwierigkeiten verknüpft.

Zur Lösung der dabei wohl stets in die Höhe geschlagenen Arme rät Fritsch folgendes Verfahren. Bei stark erhobenem Rumpfe geht die zu dem zu lösenden Arme ungleichnamige Hand an dem Rücken des Kindes entlang. Sobald diese Hand an die Schulter gelangt ist, wird der Rumpf stark gesenkt und nach der anderen Seite gezogen. Gelingt es so über den betr. Arm von hinten und der Seite her zu fassen, so wird derselbe an der Brustfläche des Kindes allmählich herabgedrückt.

Was nun die Lösung des nachfolgenden Kopfes bei nach hinten gerichtetem Hinterhaupt betrifft, so kann man hierbei folgende drei Methoden versuchen.

1. Das Gesicht nach hinten drehen, so dass die Entwicklung des Kopfes in der oben beschriebenen Weise ermöglicht ist. Man kann zu dieser Drehung entweder einen Druck auf das Hinterhaupt oder aber auf eine Gesichtshälfte ausüben.

2. Ist diese Drehung nicht ausführbar, dann suche man von vorn her in den Mund des Kindes zu gelangen, den Kopf zu beugen, während zugleich das Kind mit der Rückenfläche auf dem Vorderarm reitet, dessen Hand gabelförmig über den Nacken greift, „umgekehrter

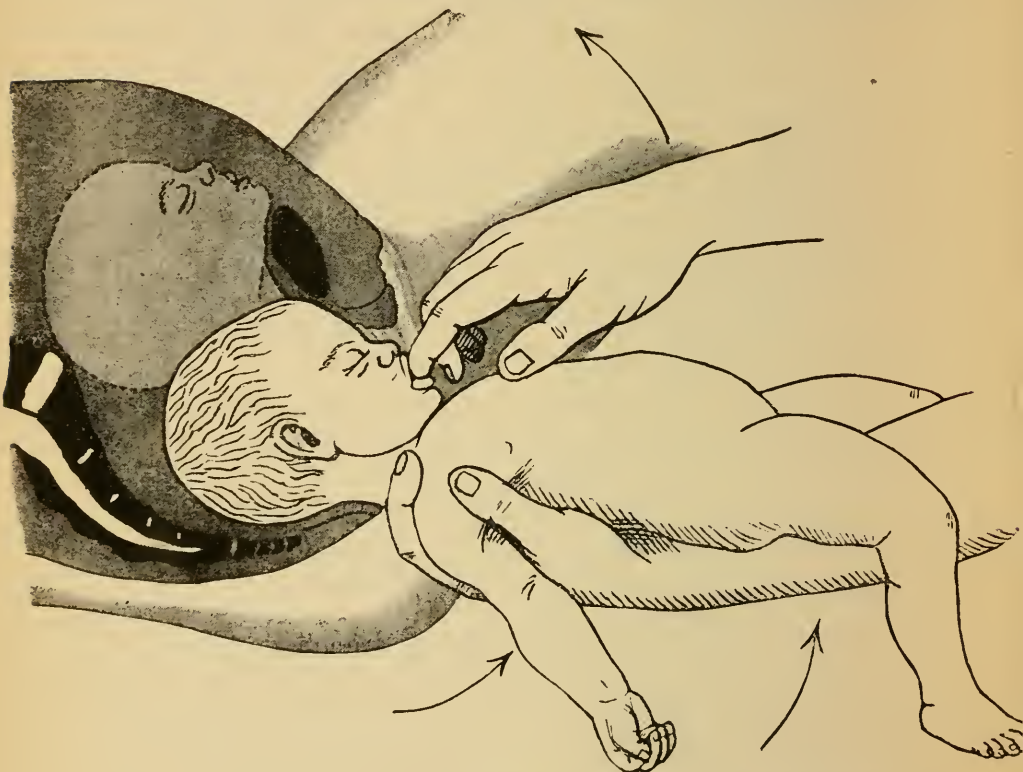


Fig. 111. Lösung des nachfolgenden Kopfes bei nach hinten gerichteter Hinterhaupt, umgekehrter Veit-Smelliescher Handgriff. Der zweite höher stehende Kopf zeigt die ungünstigere Stellung, wobei sich das Kinn am oberen Symphysenrand gefangen hat.

Veit-Smelliescher Handgriff“. Ist auf diese Weise das Gesicht bis zur Stirn unter der Symphyse vorgezogen, dann wird der Kopf durch Erheben des Kindes nach oben um die Symphyse herum rotiert. (Fig. 111.)

3. In ganz ungünstigen Fällen ist der Mund nicht

zugänglich, da sich das Kinn über dem oberen Symphysenrand gefangen hat. (Vergl. den zweiten Kopf in Fig. 111.) Hierbei muss man dann auf das Einfassen in den Mund verzichten, und den Kopf dadurch zu entwickeln versuchen, dass man mit der einen Hand von hinten her über den Nacken fasst; die andere Hand fasst das Kind an den Füßen, „umgekehrter Prager Handgriff“ und nun wird das Kind unter festem Anziehen in grossem Bogen um die Symphyse herum bewegt. Dabei soll das Hinterhaupt am Promontorium vorbei in das Becken heruntergezogen werden und zuerst über den Damm treten.

Fritsch rät für solche Fälle die Anwendung der Zange, die auch hier wie in Fig. 98 bei erhobenem Rumpfe anzulegen ist.

Kapitel VI.

Die zerstückelnden Operationen.

Bei der Perforation oder Craniotomie wird der kindliche Schädel mittelst schneidender oder bohrender Instrumente an einer Stelle eröffnet, damit bei der in der Regel nachgeschickten, künstlichen Verkleinerung desselben der Inhalt, das Gehirn, austreten kann. Nur wenn letzteres ermöglicht ist, kann eine wirksame Verkleinerung des kindlichen Schädels erzielt werden.

Die Craniotomie, unter welchem Namen Schröder sowohl die Perforation, als die Zertrümmerung und die Extraktion des zerkleinerten Schädels zusammenfasst, wird indiciert, wenn infolge von Beckenverengerung ein räumliches Verhältnis besteht, welches die Geburt des unzerstückelten Kindes per vias naturales unmöglich macht.

Ist das Kind in solchen Fällen bereits abgestorben, so kommt neben der Craniotomie überhaupt keine andere Operation in Frage. Lebt aber das Kind noch, so treten Sectio caesarea, Symphyseotomie und Craniotomie in freie Konkurrenz.

Kontraindiciert ist die Craniotomie bei absolut zu engem Becken, d. h. bei solchem mit einer Conjugata vera von unter 6 cm. Grosse Kinder können hierbei auch nach der

Perforation nicht durch solch enge Becken durchgezogen werden, so dass hier nur durch Sectio caesarea entbunden werden kann.

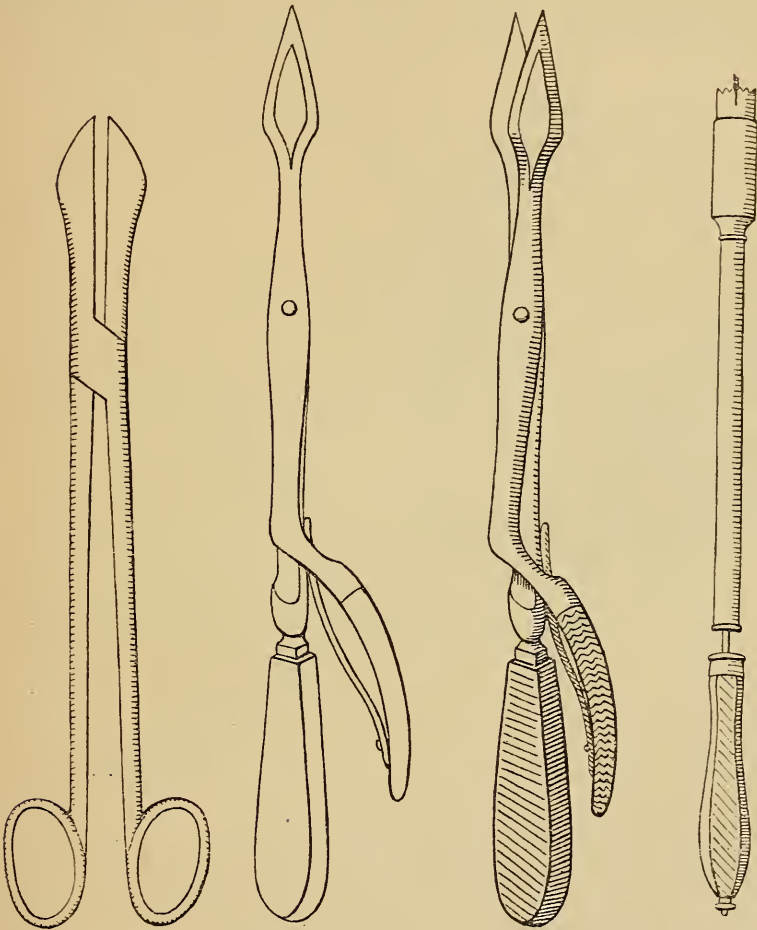


Fig. 112.
Perforations-
schere von
Levret.

Fig. 113.
Dolchförmiges Perforatorium
von Blot.
Geschlossen.

Fig. 114.
Dolchförmiges Perforatorium
von Blot.
Geöffnet.

Fig. 115.
Trepanförmiges
Perforatorium
von Martin.

(Siehe auch Perforationsinstrument Fig. 121, pag. 158).

Als Vorbedingungen zu der Kraniotomie sind zu verlangen: Eröffnung des Eies, also Gesprungensein der

Blase, und eine derartige Erweiterung des Muttermundes, dass die Instrumente denselben leicht passieren können.

Die Extraktion des perforierten Kopfes kann nur bei nahezu vollständig eröffnetem Muttermund ausgeführt

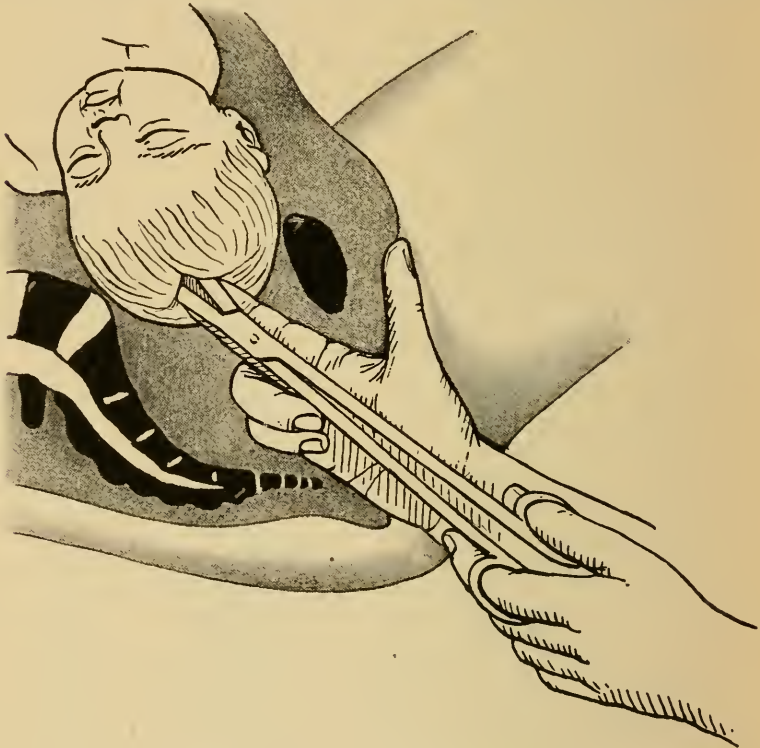


Fig. 116. Einbohren der Perforationsschere in den Kopf.

werden; eventuell müssen Cervixincisionen die Erweiterung ersetzen.

Unter der grossen Zahl der zur Perforation ersonnenen Instrumente haben sich zweierlei Systeme bewährt, nämlich trepanförmige und scheren- oder dolchförmige Perforatorien.

Am beliebtesten ist die Perforationsschere von Levret (Fig. 112) oder Nägele. Im Prinzip ähnlich wirkend ist

das dolchförmige Perforatorium von Blot (Fig. 113 u. 114). Unter den trepanförmigen Perforatorien werden empfohlen der Trepan von Martin (Fig. 115), Leisnig-Kiwisch oder Karl Braun, welche Instrumente nur in Unwesentlichem voneinander abweichen.

Die Ausführungen der Perforation mit dem scherenförmigen Perforatorium geschieht so (Fig. 116), dass man das Instrument, von der einen Hand gedeckt, an den Kopf führt und dasselbe sodann, wenn möglich an einer Fontanelle unter bohrenden Bewegungen durch die Schädelkapsel hindurch stösst.

Um ein Abrutschen des Instrumentes am Kopfe zu vermeiden, muss erstens das Perforatorium senkrecht an den Kopf angesetzt werden, was bei hochstehendem Kopf durch starkes Senken des Instrumentengriffes gegen den Damm erreicht wird; zweitens muss der Kopf feststehen oder durch zuverlässigen Druck von aussen festgehalten werden. Eventuell kann man den Kopf mit der Zange fixieren lassen und innerhalb derselben perforieren.

Ist das Perforatorium in das Innere des Schädels eingedrungen, so wird durch Spreizen der Branchen die Öffnung erweitert und zwar durch zwei aufeinander senkrechte Schnitte.

Bei Gesichtslagen wählt man in der Regel die Stirn oder die Stirnnaht als Perforationsstelle. Beim nachfolgenden Kopf wird das Perforatorium entweder durch das Foramen magnum eingestossen oder man kann hier auch nach Durchschneidung der Halswirbelsäule durch den Rückenmarkskanal hindurch zum Gehirn gelangen und dasselbe zerstören und entfernen. Neuerdings wurde von ver-

schiedenen Seiten die Perforation des nachfolgenden Kopfes mittelst des Trepan durch die Basis cranii entweder vor der Halswirbelsäule vordringend oder auch, nachdem der Unterkiefer durch Eingehen in den Mund stark abwärts gezogen ist, durch den harten Gaumen hindurch, empfohlen.

Der Trepan wird ebenfalls unter Deckung mit der einen Hand senkrecht an den Kopf angelegt und unter festem Gegenstemmen durch Vordrehen der Säge ein rundes Loch in den Kopf eingebohrt.

War das Kind vor der Perforation abgestorben, so kann man unmittelbar darnach die Kranioklasie und Extraktion vornehmen. War man aber gezwungen, bei lebendem Kinde zu perforieren, so muss nach der Perforation das Gehirn und womöglich die Medulla oblongata gründlich zerstört werden, damit nicht ein tödlich verletztes Kind mit Lebenszeichen geboren werde. Man führt zu diesem Behufe einen metallenen, männlichen Katheter durch die Perforationsöffnung ein, rührt mit demselben das Gehirn um und spült mittelst eines mit dem Katheter verbundenen Irrigators die Gehirnmasse heraus. Dann erst geht man zur Extraktion über.

Der zweite Akt der Kraniotomie ist die Verkleinerung des kindlichen Schädels, zu welcher die Perforation Vorbereitung und Vorbedingung ist.

Zum Zerdrücken des perforierten Kopfes sind Instrumente nötig, da derselbe starrwandig ist und nicht ohne weiteres zusammenfallen kann. Nur bei Hydrocephalen genügt ein Ablassen der Cerebrospinalflüssigkeit zur Beseitigung des räumlichen Missverhältnisses, da eben hier der übermässig ausgedehnte Kopf eine häutige

Kapsel hat, und seine Grösse allein durch den Inhalt bestimmt wird.

Zur Zertrümmerung des perforierten Schädels dient der Kephalthryptor von Busch (Fig. 117). Derselbe ist nach Art der Zange gebaut mit dem Unterschied, dass das Instrument länger ist und eine viel engere Kopfkrümmung hat. Die grössere Länge ist erforderlich, da der Kephalthryptor vornehmlich an den hochstehenden Kopf angelegt werden muss, die engere Kopfkrümmung und solidere Konstruktion wird durch die Aufgabe, den Kopf zu zerbrechen, nötig.

Der Buschsche Kephalthryptor eignet sich auch zugleich zur Extraktion des zerdrückten Kopfes. Um demselben grösseren Halt am Kopf zu geben, ist die Innenfläche der ungefensterten Löffel nach Art eines „Reibeisens“ rauh gemacht.

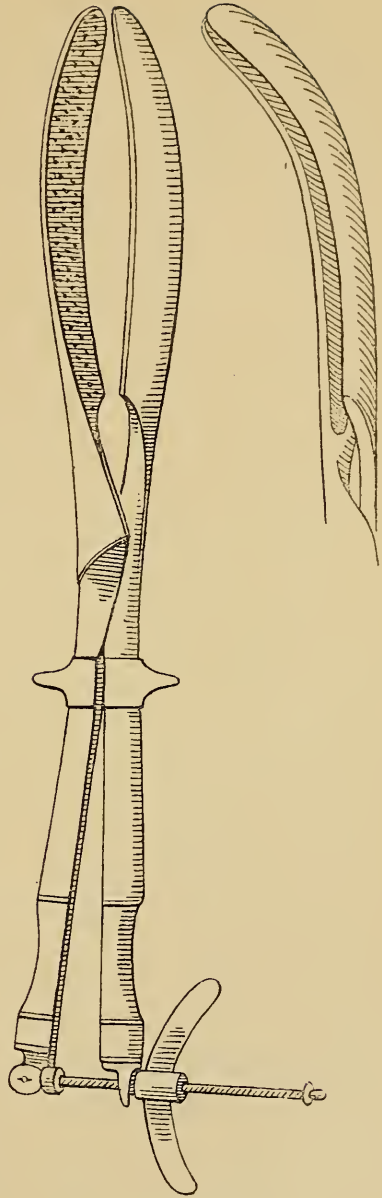


Fig. 117.
Der Kephalthryptor von Busch.
Von vorn (Kopfkrümmung) und
von der Seite (Beckenkrümmung)
gesehen.

Das Einführen des Kephalothryptors erfolgt in derselben Weise wie das Anlegen der Zange. Derselbe wird an den hochstehenden Kopf im Querdurchmesser des Beckens angelegt. Dabei ist zu beachten, dass das Instrument hoch genug an den Kopf hinaufgeführt wird, andernfalls wird nur ein kleines Segment desselben gefasst und zerdrückt, während der übrige Teil, namentlich die Schädelbasis, nicht verkleinert wird. Auch muss das Instrument beim Schliessen stark gegen den Damm gesenkt werden, damit seine Beckenkrümmung in die Beckenachse kommt, und etwa die Mitte des Schädels erfasst und komprimiert wird. Ist der Kephalothryptor geschlossen, so wird er vollständig zusammengeschaubt, wodurch der Kopf in dem Durchmesser, in welchem er von den beiden Löffeln erfasst wurde, nahezu auf das Maass der Kopfkrümmung des Instrumentes zusammengedrückt wird. Hierbei fliesst das Gehirn ab, sofern es nicht vorher vollständig herausgespült wurde, ein Ausdruck für das Kleinerwerden der Schädelhöhle.

Das Instrument kann nun sofort zur Extraktion gebraucht werden. Da dasselbe aber in dem queren Beckendurchmesser des Beckens angelegt und zusammengeschaubt wurde, befindet sich nicht der verkleinerte Durchmesser des Kopfes in der Conjugata vera, die ja in der Regel der engste Teil des Beckeneinganges ist. Zur Beseitigung des Missverhältnisses muss das Instrument so gedreht werden, dass es in den geraden Durchmesser des Beckens zu liegen kommt. Erst jetzt wird gezogen, bis der Kopf in den Beckenausgang gelangt ist, worauf das Instrument zurückgedreht wird, so dass es, wie ur-

sprünglich, quer, mit der Konkavität der Beckenkrümmung nach der Symphysis pubis zu liegt. Die weitere Entwicklung wird jener der Zangenextraktion nachgeahmt.

Ein zweites, zur Extraktion des perforierten Kopfes vielfach beliebtes Instrument ist der Kranio-
klast von Simpson oder Karl Braun, Fig. 118.

Dieses Instrument besteht aus zwei Branchen, einem soliden, durch die Perforationsöffnung in das Innere des Schädels einzuführenden Teil, „männliches Blatt“, und einem gefensternten, über die Aussenfläche des Kopfes, und zwar, womöglich über das Gesicht zu legenden Löffel, „weibliches Blatt“. Durch Zusammenschrauben des am Ende der Griffe wie beim Kephalothryptor angebrachten Kompressoriums wird dann der vom Instrument

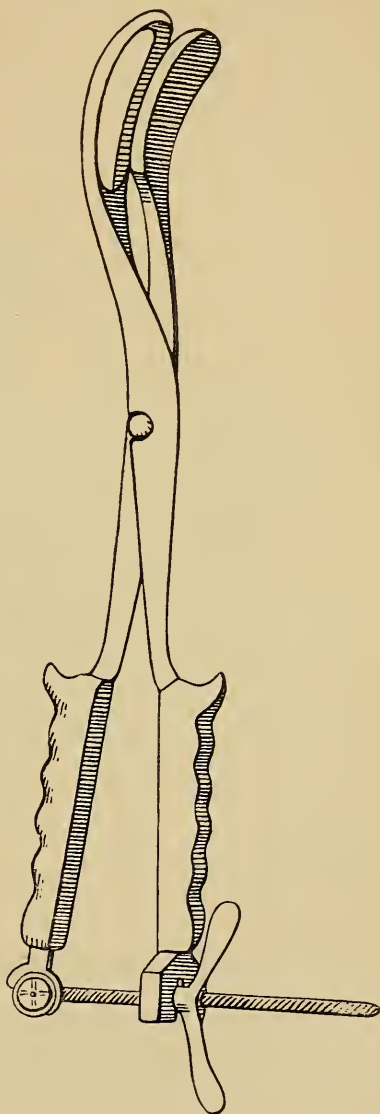
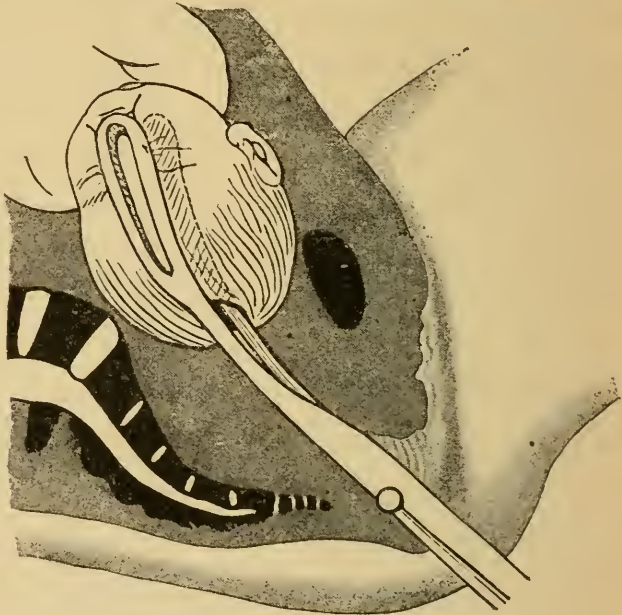


Fig. 118.

Der Kranio-
klast von K. Braun.

erfasste Teil des Kopfes fest zwischen die beiden Blätter des Instrumentes gefasst, eventuell unter Zerbrechen der Knochen.

Niemals kann aber hierdurch eine so wirksame Verkleinerung des Schädels bewirkt werden wie bei der Kephalothrypsie, da eben nur eine kleine Partie des Schädels erfaßt und komprimiert wird. Die nötige Verkleinerung des Kopfes besorgt dabei der bei der Extraktion von Seiten des engen Beckens sich geltend machende Gegen-




*Fig. 119. Das Erfassen des Kopfes durch den Braunschen
Kranioklast.*

druck, dadurch, dass die Knochen des Schädels übereinander geschoben werden.

Der Kranioklast erfreut sich zur Zeit allgemeinerer Beliebtheit als der Kephalothryptor. Bei noch über dem Beckeneingang stehenden Kopfe stellt die Kephalothrypsie, richtig ausgeführt, gewiss die schonendere und leichter zum Ziele führende Operation dar, mittelst welcher noch bei Beckenverengerung bis zu einer Conjugata vera von

4,5 cm die Geburt per vias naturales vollendet werden konnte. Steht der Kopf im Becken, wobei ja grössere Hindernisse in der Regel nicht mehr zu überwinden sind, dann ist der Kranioklasie der Vorzug zu geben.

Den Streit zwischen den Anhängern der Kranioklasie und Kephalothrypsie zu schlichten, ist ein neues Instrument berufen, das in sich Perforatorium, Kranioklast und Kephalothryptor vereinigt und ausserdem noch neue, diesen Instrumenten nicht innewohnende Wirkungen auszuüben vermag. Das Prinzip dieses Instrumentes ist Auvard, zum Teil auch Tarnier und J. Veit zu verdanken, um die verbesserte Konstruktion desselben hat sich Zweifel verdient gemacht; letzterem ist es zu danken, dass das Instrument die vielseitigste Gebrauchsanwendung finden kann.*)

Wie aus Fig. 120 ersichtlich ist, besteht das Instrument aus 3 sich in einem Schloss vereinigenden Blättern. Das mittlere, mit  gezeichnete, substituiert das innere, männliche Blatt des Braunschen Kranioklasten, unterscheidet sich aber von diesem dadurch, dass es in eine Spitze ausläuft. Es ist dadurch einmal geeigenschaftet, als Perforatorium verwendet zu werden, dann aber gewinnt man dadurch die Möglichkeit, dieses innere Blatt in die Schädelbasis, und zwar in das Foramen magnum einzu-bohren und damit im Grunde des Schädels zu fixieren. Presst man dann in der Folge eins oder gar beide äusseren Blätter 1 und 2 von aussen, vom Hinterhaupt und Gesicht her nach dem inneren Blatt zusammen, so wird nicht

*) Zweifel, Über Kranio-Kephaloklasie, Centralblatt für Gyn. 1897. Nr. 18, pag. 481.

nur die Schädelwölbung zerbrochen, wie bei der alten

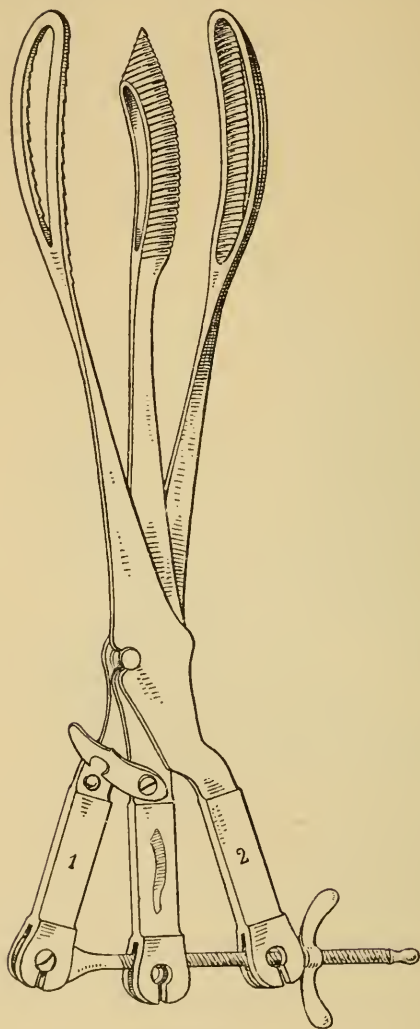


Fig. 120.
Der Kranio-Kephaloklast von
Auvard-Zweifel.

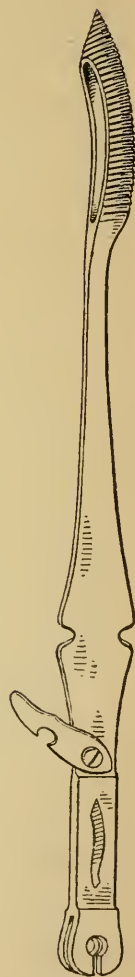



Fig. 121.
Das innere Blatt
des Kranio-Kephalo-
klast, welches zugleich
Perforatorium ist.

Kranioklasie oder Kephalothrypsie, sondern es wird zu-
verlässig auch die Schädelbasis zertrümmert. Natürlich

ist dadurch für die Extraktion des Kopfes durch sehr enge Becken viel oder alles gewonnen.

Die Anlegung des ganzen Instruments geschieht nach Zweifel folgendermassen: Nachdem der Bohrer  in die Schädelhöhle eingeführt ist, sucht man mit dessen Spitze wie mit einer Sonde die Schädelbasis ab. Während der vordere Abschnitt derselben uneben höckerig ist, fühlt sich der hintere Teil wegen des Tentorium cerebelli glatt an, hier muss das Foramen magnum gesucht werden, in welches der Bohrer durch einige Umdrehungen eingebohrt wird. Nun wird das erste äussere Blatt 1 über das Hinterhaupt gelegt und durch Einhaken des Riegels mit dem Bohrer fest verbunden. Damit ist der Kopf gut gefasst, man kann ihn nun drehen und wenden wie man will. Das zweite äussere Blatt 2 kommt sodann

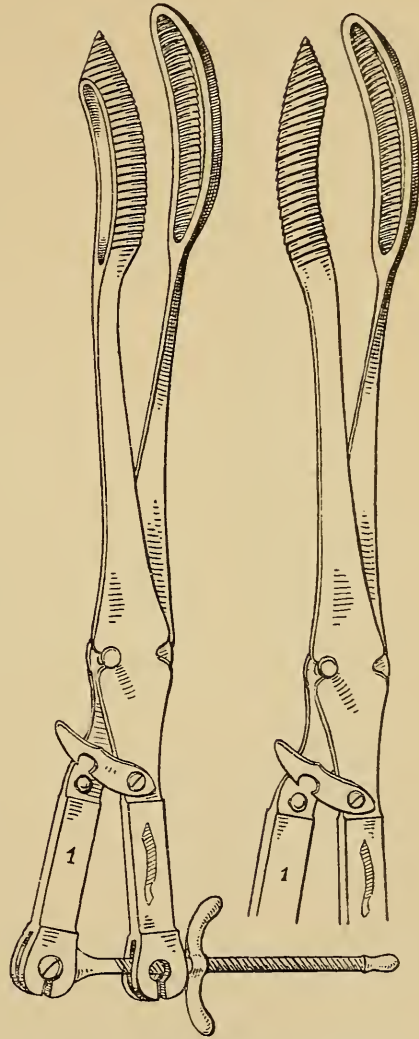


Fig. 122. Bohrer und Blatt 1 des Kranio-Kephaloklasten von Auvard-Zweifel in den 2 Kombinationen.

über das Gesicht und wird durch das Kompressorium mit den beiden anderen Blättern verbunden, wobei der Kopf wie

in einen festen Schraubstock geklemmt und zermalmt wird.

Es bedarf wohl keiner ausführlichen Erörterung, dass man durch den Gebrauch von Bohrer und Blatt 1 aus dem Instrument einen Kranioklasten machen kann, wobei man sowohl die beiden Konkavitäten gegeneinander stellen oder die Konkavität des Bohrers gegen die Konkavität des weiblichen Blattes richten kann. (Fig. 122.) Durch Weglassen des Bohrers, also alleinigen Gebrauch von Blatt 1 und 2, wird, wie Fig. 123 zeigt, das Instrument, unter Einfügen einer Schlossplatte, ein Kephalthryptor, was besonders für die Extraktion des nachfolgenden oder abgetrennten Kopfes wichtig erscheint.

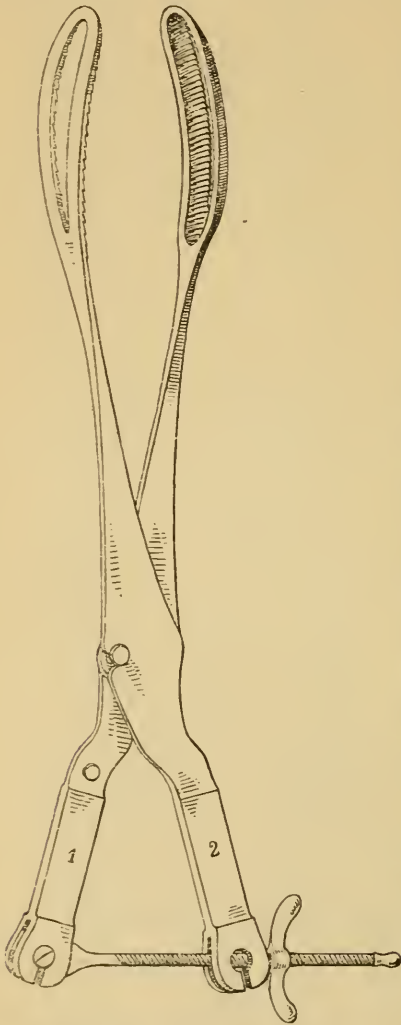
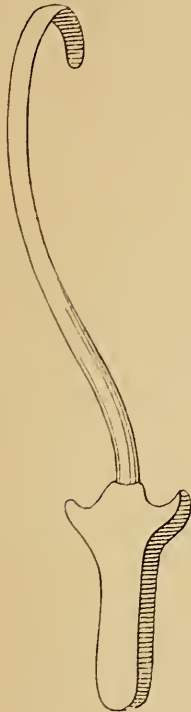

Fig. 123. Blatt 1 und 2
des Kranioklasten
als Kephalthryptor.

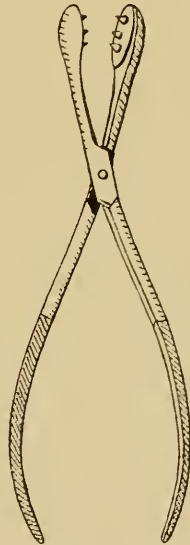
Ein weiteres Extraktionsinstrument für den perforierten Kopf ist der scharfe Haken von Levret (Fig. 124). Derselbe wird in die Perforationsöffnung eingesetzt, die

Spitze sucht im Inneren des Schädels Halt, unter sorgfältiger Deckung der etwa vorstehenden Spitze wird mit beiden Händen an demselben gezogen.

Der scharfe Haken wird im allgemeinen mit Recht



*Fig. 124. Der scharfe
Haken von Levret.*



*Fig. 125.
Die Boërsche
Knochenpincette.*

verworfen wegen der beim Ausreissen eintretenden Gefahr schwerer Weichteilverletzungen. Bei einzelnen, allerdings seltenen Fällen ist er aber doch ein vorzügliches, durch kein anderes Instrument zu ersetzendes Hilfsmittel, z. B. um bei Gesichtslage das nach hinten gerichtete Kinn tief und nach vorn zu ziehen, wobei natürlich Voraussetzung ist, dass das Kind tot ist, oder, um z. B. in Fällen, bei denen das Schädeldach nach

Perforation abgetragen ist, die Basis auf die Kante zu stellen; endlich auch zur Extraktion eines vom Rumpfe getrennten Kopfes.

Als zweckmässiges Instrument verdient noch die Boërsche Knochenpincette, Fig. 125, Erwähnung, welche in ähnlicher Weise wie der Kranioklast den Schädel erfasst und namentlich zum Abtragen der einzelnen Schädelknochen sehr brauchbar ist.

Decapitation. Exenteration. Dissectio foetus.

Unter Decapitation versteht man die künstliche Trennung des kindlichen Kopfes vom Rumpfe, unter Exenteration die Entfernung der Eingeweide aus Brust- und Bauchhöhle, unter Dissectio foetus das Entzweischneiden des Kindes an der über dem Muttermund gelegenen Stelle des Rumpfes.

Notwendig werden diese Operationen bei verschleppten Querlagen, bei denen die Wendung des Kindes unmöglich oder für die Mutter gefährlich wird. Ausserdem bei monströser Bildung der Frucht, namentlich bei Doppelbildungen.

Als Instrumente zur Decapitation sind zur Zeit gebräuchlich:

Der Schlüsselhaken von Karl Braun, Fig. 126, und das Sichelmesser von B. S. Schultze, Fig. 127.

Die Anwendung des Schlüsselhakens geschieht in der in Fig. 128 dargestellten Art und Weise.]

Die eine Hand des Operators geht von hinten her über den Hals des Kindes, das Instrument wird von

vornher über den Hals gesetzt. Die von hinten her

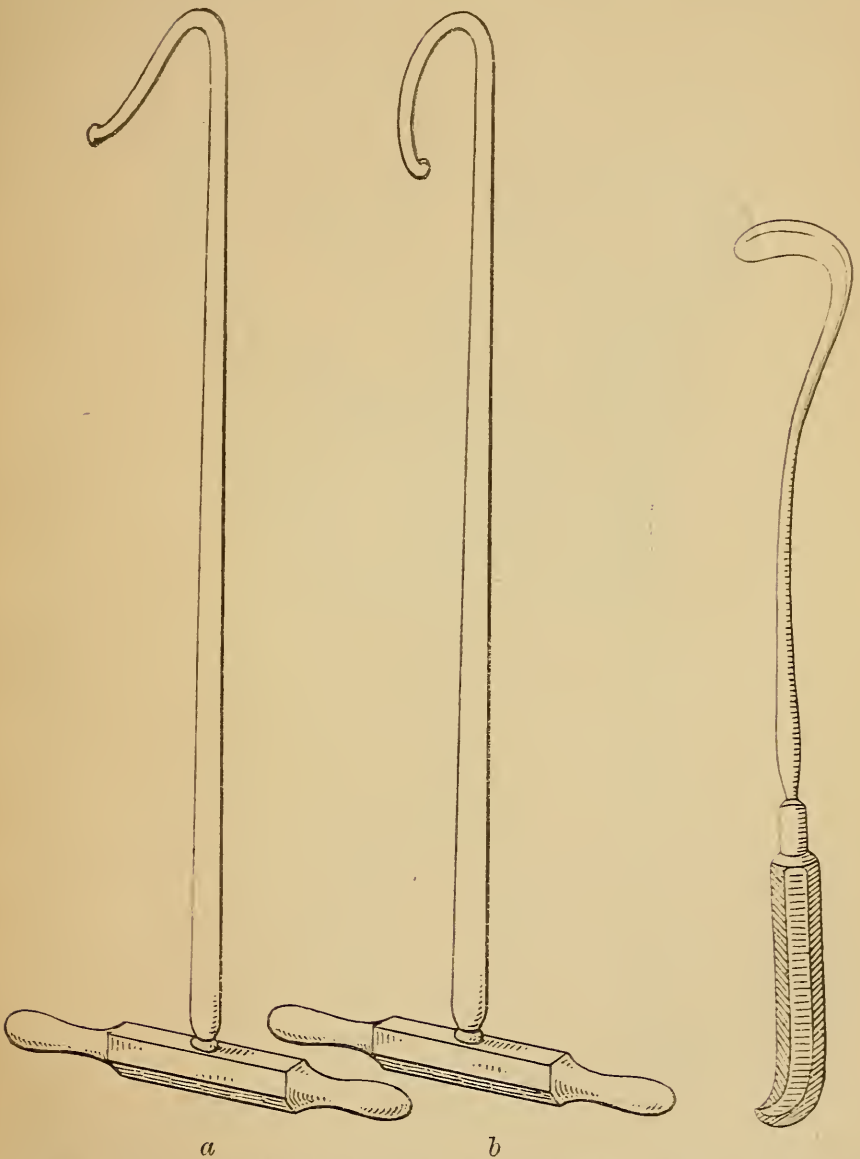
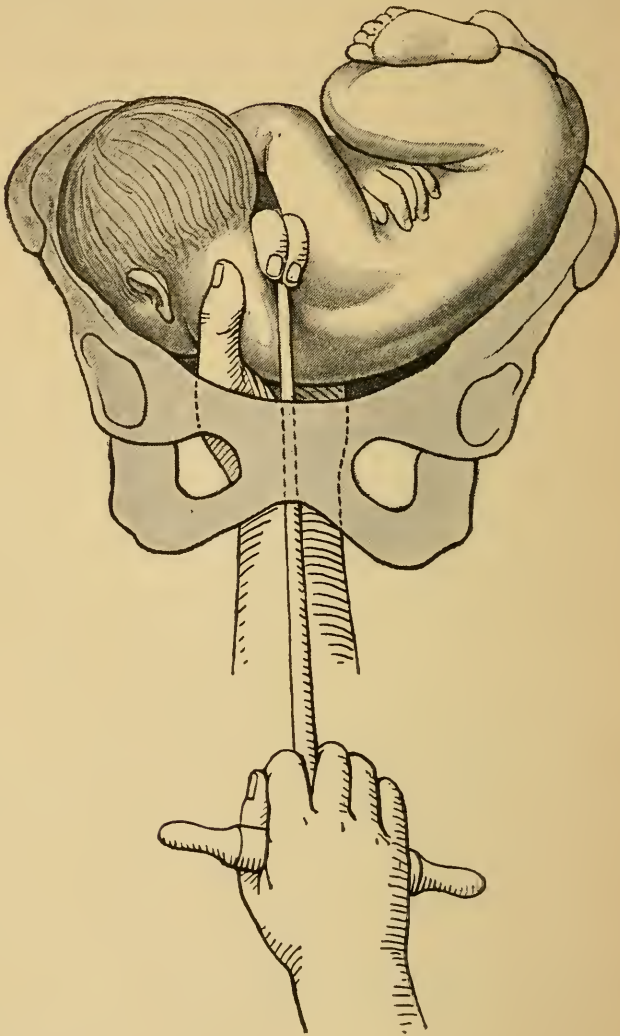


Fig. 126. Der Decapitationshaken von K. Braun. Fig. 127. Das Sichel-
a) Originalform.
b) Modifikation von Zweifel.
messer von Schultze.

nachfühlende Hand deckt den Knopf des Instrumentes, welches fest angezogen wird.

Durch Umdrehen des querstehenden Griffes, wobei der Knopf des Hakens stets gegen den Kopf zu gedreht



*Fig. 128. Die Decapitation mit dem Braunschweiger Schlüsselhaken.
(Nach Fehling.)*

werden muss, wird der vom Haken erfasste Teil des Halses abgedreht.

Gewöhnlich ist ein mehrfaches Einsetzen des In-

strumentes nötig, um den ganzen Hals partienweise durchzutrennen.




Fig. 129. Zweifel's Trachelorhækter (geschlossen).

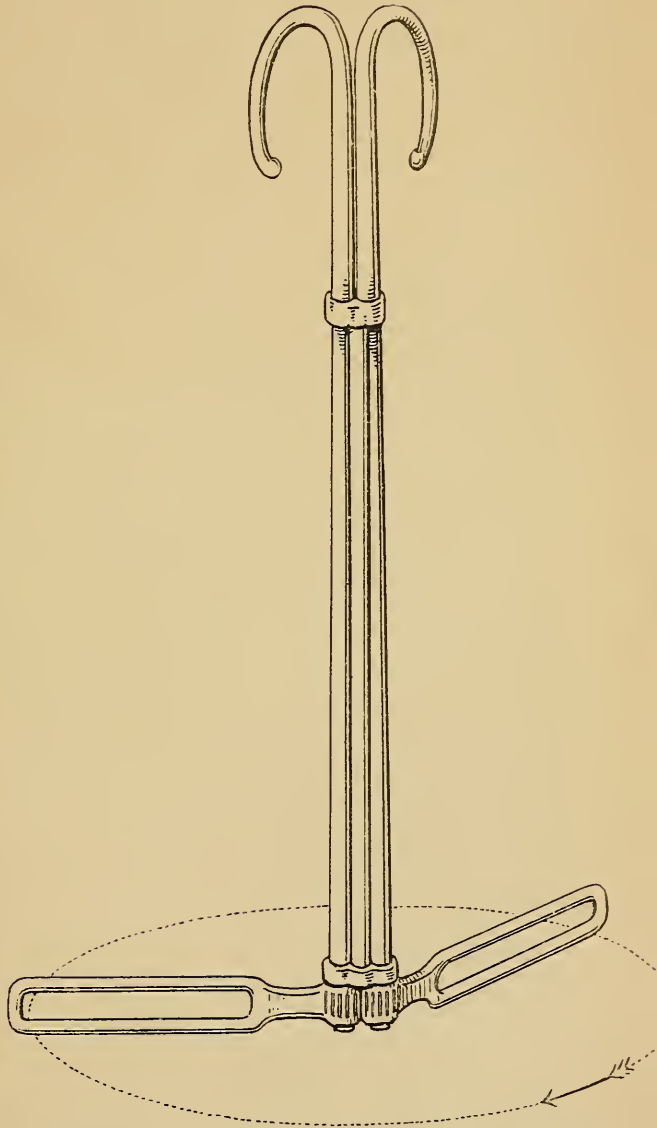


Fig. 130. Zweifel's Trachelorhækter (geöffnet).

Der Braunsche Schlüsselhaken wurde von Zweifel

zunächst dahin modifiziert, dass dem Haken eine andere Krümmung gegeben wurde, Fig. 126, wodurch das Abgleiten desselben verhindert werden soll. Diese verbesserte Form des Braunschen Schlüsselhakens wurde dann zur Veranlassung, dass Zweifel ein ganz neues Instrument konstruierte, den „Trachelorhēkter“^{*)}) Dasselbe besteht aus zwei miteinander verbundenen, um eine gemeinsame Achse drehbaren Schlüsselhaken. Der Vorteil, den dieses Instrument vor dem einfachen Decapitationshaken hat, liegt darin, dass der Angriffs- oder Drehpunkt beim Luxieren der Halswirbelsäule nicht mehr an dieser selbst genommen wird, was nur bei einem sehr festen Einsetzen des Hakens möglich war, sondern dass er im Instrument selbst liegt.

Die Anwendung geschieht folgendermaassen. Das geschlossene Instrument (Fig. 129) wird genau so über den Hals des Kindes geführt, wie dies in Fig. 128 für den einfachen Haken dargestellt ist. Sitzt so der Doppelhaken fest an der Halswirbelsäule, so gehen beide Hände an die Griffe, durch Aufdrehen der Haken wird die Wirbelsäule luxiert. Darnach wird das Instrument wieder geschlossen, die Durchtrennung der einzelnen Weichteilstücke erfolgt mit dem vereinigten, geschlossenen Instrument, das nun wie der einfache Haken gebraucht wird.

Das Schultzesche Sichelmesser wird wie Braun's Schlüsselhaken eingeführt und an den Hals gesetzt. Die Durchtrennung desselben geschieht durch sägeförmige Bewegungen mit dem Instrument.

^{*)} Zweifel, Über die Decapitation etc. Centralbl. f. Gyn. 1895. Nr. 20.

Fritsch u. a. empfehlen die Decapitation durch eine lange, kräftige Schere zu bewerkstelligen.

Nach Abtrennung des Kopfes wird zuerst der Rumpf, eventuell durch Zug an dem vorgefallenen Arm, extrahiert und sodann der Kopf, in leichten Fällen durch Einsetzen eines Fingers in den Mund oder an den Unterkiefer, in schwierigen Fällen mit dem scharfen Haken, Kranioklast oder Kephalothryptor entfernt.

Ist es bei verschleppter Querlage nicht möglich, zum Hals des Kindes behufs einer vorzunehmenden Decapitation zu gelangen, so muss entweder Exenteration oder Dissectio foetus vorgenommen werden.

Die Exenteration wird so ausgeführt, dass man das scherenförmige Perforatorium in den Thorax einstösst, zwischen den Rippen eine für zwei Finger durchgängige Öffnung anlegt und durch diese die Eingeweide der Brusthöhle und nach Durchbohrung des Zwerchfelles diejenigen der Bauchhöhle stückweise entfernt. Darauf wird das Kind entweder *conduplicato corpore* (cf. Fig. 58 pag. 57) extrahiert oder der Vorgang der Selbstentwicklung (cf. Fig. 55, 56, 57, pag. 55 u. 56) nachgeahmt.

Eventuell gelingt darnach leicht die Wendung auf den Steiss und die Extraktion mit dem Schenkel-Haken.

Die Dissectio foetus, also das Entzweischneiden des kindlichen Rumpfes, kann entweder mit dem Schultze'schen Sichelmesser oder mit einer starken Siebold'schen Schere vorgenommen werden. Die Extraktion der beiden Rumpfhälften wird mit dem scharfen Haken oder mit dem Kranioklast bewerkstelligt.

Druck von C. Grumbach in Leipzig.

Verlag von Arthur Georgi in Leipzig.

Vorlesungen über die öffentliche und private Gesundheitspflege

von

Dr. J. Rosenthal,

o. ö. Professor der Physiologie und Gesundheitspflege
an der Universität Erlangen.

Zweite vermehrte und verbesserte Auflage.

Mit 72 Abbildungen.

gr. 8. 664 Seiten, broschiert Mk. 12.—, gebunden Mk. 14.—.

„Aus jedem Kapitel leuchtet hervor, dass der Autor unter Aufwand seines immensen Wissens und seiner ausgezeichneten Vortragekunst seinem Gegenstande eine begeisterte Liebe entgegengebracht und es verstanden hat, seinen Zuhörern die Bedeutung klar zu machen, die der Gesundheitspflege in unseren Tagen zukommt.“
(Gesundheit.)

Handbuch

der

klinischen Mikroskopie

mit Berücksichtigung der Verwendung des Mikroskops
in der gerichtlichen Medizin

von

Dr. J. Bizzozero,

o. Professor der Pathologie an der Universität Turin.

Zweite vermehrte und verbesserte Auflage.

Mit 45 Holzschnitten und 8 Tafeln. 1887. gr. 8. 352 Seiten.

Dauerhaft gebunden Preis Mark 9.—.

„Der Name des Verfassers ist in Deutschland zur Genüge bekannt und geachtet und sein Buch in der vortrefflichen Übersetzung von Lustig und Bernheimer hat sich schnell bei uns eingebürgert, weil es die Bedürfnisse des praktischen Klinikers überall berücksichtigt und den diagnostischen Erfordernissen am Krankenbette angepasst ist. Jeder Arzt wird eben in präzisester, anregendster Form das in dem Leitfaden finden, was er zur mikroskopischen Befestigung einer zweifelhaften Diagnose am Krankenbette braucht.“

(Berliner klin. Wochenschrift.)

Zu beziehen durch jede Buchhandlung.

Verlag von Arthur Georgi in Leipzig.

von Sudthausen's Sprachführer

für die

ärztliche und

sind berechnet zum **praktischen**
Apotheker, die sich
befassen und andere
fremder Nationen zu
bücher der betreffe
elementare Kenntn
werden aber den
abgehen und hier

Es erschiene

*deutsch-
englisch
deutsch-*

Aus den **Be**
gaben bisher gefun

„Ich möchte
empfehlen. Heutz
Jeder, der Anspruch
das Lesen englisch
Hilfe dieser kleiner
noch gar nicht ken
diejenigen, welche
wenigen Stunden w
können, dass sie in
Konsultation zu ert
Temperaturskala,
englischer Rezepte,
forderlich ist. Des
seine Arbeit verpfl

(C

Zu bez

RG 725
Jücker

DGG
1898

